(Aus dem pathologischen Institut der Universität Rostock.)

# Beiträge zur Histogenese der acuten Nierenentzündungen.

Eine
von der medicinischen Facultät zu Rostock
gekrönte Preisschrift.

Von

**Theodor Burmeister**
in Rostock.

Mit einer Tafel.

Berlin.
1894.

Digitized by the Internet Archive
in 2026

https://archive.org/details/IA41553619_0131

Die folgenden Untersuchungen wurden veranlasst durch eine von der medicinischen Facultät der Universität Rostock für das Jahr 1892 gestellte Preisaufgabe, welche folgendermaassen lautete:

„Es sollen auf experimentellem Wege die frühesten Stadien von Nierenentzündung hervorgerufen werden, und weiter sollen mit Benutzung des so erlangten Materials und unter Heranziehung des bei Sectionen gewonnenen durch mikroskopische Untersuchung die primären Veränderungen im secernirenden Parenchym und im gefässhaltigen Bindegewebe der Nieren festgestellt werden, sowie das Abhängigkeitsverhältniss beider von einander.“ —

Die aufgeworfene Frage nach der Histogenese der experimentell erzeugten und spontan entstandenen Nierenentzündung erheischt zunächst volle Klarheit über den Begriff der Entzündung im Allgemeinen: Denn nur dann kann man im Stande sein den verschiedenartigen Veränderungen in den Nieren — den degenerativen am Parenchym, den exsudativen und proliferativen im interstitiellen Gewebe und an den Glomerulis — die richtige Stellung anzuweisen. Wie sehr nun auch der Begriff der Entzündung in allgemein pathologischer Beziehung complicirt und schwankend ist, so dass schon öfters Versuche gemacht sind, ihn ganz zu beseitigen und in seine einzelnen Bestandtheile aufzulösen (Thoma), und wie sehr auch gerade in neuester Zeit

— vor Allem durch die Untersuchungen über die Phagocytose und Chemotaxis — neue Ideen in die Entzündungslehre getragen sind, so kann man doch im Allgemeinen noch daran festhalten, dass der alte Virchow'sche Entzündungsbegriff beseitigt und in den Hauptpunkten durch die Cohnheim'sche Lehre ersetzt ist, dass die Entzündung durch eine Gefässalteration charakterisirt sei, welche flüssige und zellige Exsudation nach sich ziehe. Trotzdem ist man doch gerade in Bezug auf die Nierenentzündung zu einer übereinstimmenden Auffassung nicht gelangt. Hier fliesst vielmehr der Virchow'sche und Cohnheim'sche Entzündungsbegriff oft recht ungeordnet durch einander, besonders auch deshalb, weil es oft schwer hält, die klinischen Bilder der Nierenentzündungen mit den anatomisch feststellbaren Thatsachen zu vereinigen. Gerade aus diesem Grunde soll nun den nachfolgenden Untersuchungen, damit wenigstens ein fester Grund und Boden als Ausgangspunkt vorhanden ist, der Cohnheim'sche Entzündungsbegriff, wie er sich weiter entwickelt hat und durch Weigert, Marchand und Ziegler vertreten wird, in möglichst consequenter Weise zu Grunde gelegt werden.

Während auf der einen Seite alles, was man unter den Begriff des Morbus Brightii zusammenfassen kann, mit dem Namen Nephritis bezeichnet wird, so unter den älteren Autoren von Reinhardt (Charité-Annal. Bd. I) und Frerichs (Die Bright'sche Nierenkrankheit. 1851), unter den neueren von Aufrecht (Die diffuse Nephritis. 1879), wird auf der anderen Seite die Amyloidentartung von der Nephritis abgetrennt, und diese wieder allgemein in parenchymatöse und interstitielle eingetheilt, selbst wenn der mikroskopische Befund lediglich eine Degeneration des secernirenden Parenchyms ergeben sollte: so von Virchow in seiner Cellularpathologie, Grainger-Stewart, Bartels (Ziemssen, Handbuch der speciellen Pathologie. Bd. IX), Lecroché (Traité des maladies des reins. 1877), Fürbringer (Zur Klinik und pathologischen Anatomie der diphtherischen Nephritis), Rosenheim (Pathologie und Therapie der Nierenkrankheiten. 1886) u. A. Erst Weigert war es, der die rein parenchymatösen Degenerationen von der eigentlichen Nephritis scharf trennte (Die Bright'sche Nierenerkrankung. Volkmann'sche Sammlung. Bd. 162 u. 163. 1879), und ihm müssen wir uns

anschliessen, wenn wir die Cohnheim'sche Lehre von der Entzündung auch im Besonderen auf die Nieren übertragen wollen. Denn es liegt nach diesem Entzündungsbegriff auf der Hand, dass es nicht die Erkrankung der Parenchymzellen ist, was das Wesen der Entzündung ausmacht, wenn auch für den Kliniker nach den Erscheinungen im Leben manches als Nierenentzündung erscheinen mag, was thatsächlich nur Parenchymdegeneration ist. Vielmehr muss nothwendig eine Veränderung im Circulationsapparat hinzukommen, und zwar eine derartige Veränderung der Gefässe, dass deren Wandungen den Durchtritt, das Exsudiren von Serum und weissen Blutkörperchen ermöglichen. So einfach nun diese Verhältnisse oft in einzelnen Organen, besonders in den serösen Häuten festzustellen sind, so complicirt liegen sie bekanntermaassen in den Nieren, so dass die histologischen Kriterien der Entzündung hier durchaus nicht einfache sind. Es liegt das daran, dass in Folge der physiologischen Thätigkeit und des anatomischen Baues der Nieren bereits im Anschluss an einfache, nicht entzündliche Circulationsstörungen Veränderungen auftreten, welche wir auch bei den acuten Nierenentzündungen nicht vermissen: nehmlich Austritt von Eiweiss in den Kapselraum der Glomeruli, Cylinderbildung und desorganisatorische Vorgänge am secernirenden Parenchym, an die auch gewisse proliferative Vorgänge anschliessen können. Da diese Veränderungen somit den acuten Entzündungen nicht allein zukommen, genügen sie nicht zur Charakterisirung der Nephritis, wie das sowohl bei Thierversuchen, wie auch bei der Untersuchung menschlicher Nieren nur zu oft geschehen ist. Es musste daher unser Hauptaugenmerk auf wirklich unterscheidende Merkmale gerichtet werden, d. h. auf das Auftreten von flüssigen und zelligen Exsudationen im interstitiellen Bindegewebe, in den Glomerulis und im Lumen der Harnkanälchen. Und dabei musste auch besonders noch Folgendes berücksichtigt werden. Bekanntlich enthalten die entzündlichen Exsudate mehr Eiweiss und besonders auch mehr Fibrin als die Stauungstranssudate, in denen Fibrin nur in Spuren vorkommt: konnte man also in den Lumina der Harnkanälchen und zwischen den Fasern des interstitiellen Gewebes fädiges oder körniges Fibrin oder hyaline Umwandlungsphasen des Fibrins finden, so dürfte man auch

dieses Merkmal für die Feststellung der Entzündung benutzen. Es war dieses um so mehr geboten, als in den künstlich erzeugten Nephritiden nach den Schilderungen zahlreicher Autoren die Veränderungen des absondernden Parenchyms und die Cylinderbildung wesentlich in den Vordergrund treten, und weil wir ferner jetzt in der Weigert'schen Fibrin- und in der Altmann'schen Granulamethode sehr feine Mittel besitzen, um auch geringe Mengen von Fibrin nachzuweisen.

Es wurde demnach bei den nachfolgenden Untersuchungen hauptsächlich darauf geachtet, wann zuerst weisse Blutkörperchen aus den Nierengefässen austreten und fibrinöse Exsudate nachzuweisen sind, und wie sich vorher und nachher die übrigen Bestandtheile der Niere, das gefässhaltige Bindegewebsstroma, die Glomeruli und das secernirende Parenchym dazu verhalten.

In der einschlägigen Literatur über die Frage nach der Entstehung der Nierenentzündung, besonders über das Verhältniss der Parenchymveränderungen zu denen der anderen Nierenbestandtheile in den Anfangsstadien der Entzündung, sehen wir nun wieder hauptsächlich zwei Ansichten sich gegenüberstehen: die eine von Weigert[1]), a. a. O., aufgestellte und in neuerer Zeit vor Allem durch von Kahlden (Ziegler, Beiträge. Bd. XI. Heft 4) gestützte, geht dahin, dass das Primäre bei jeder Nierenveränderung eine Veränderung des Parenchyms sei und dass erst secundäre Erscheinungen am gefässhaltigen Bindegewebe eintreten: so von Kahlden, a. a. O., S. 559, „aus meinen Untersuchungen geht mit Sicherheit hervor, dass die acute Nephritis in ihren Anfangsstadien einen überaus einheitlichen Prozess darstellt, und immer mit einer anatomisch nachweisbaren Veränderung am functionirenden Parenchym beginnt". Während auf der anderen Seite Nauwerk (Ueber Endothelveränderungen bei der acuten Nephritis. Deutsche med. Wochenschrift. 1884. Bd. X u. XI) sagt: „Die primäre Parenchymläsion kann für den Morbus Brightii im Sinne Weigert's als durchgreifendes patho-

[1]) Weigert selbst hat allerdings das Verhältniss zwischen den Parenchymläsionen und den eigentlichen Entzündungserscheinungen nicht so scharf für alle Fälle gekennzeichnet, dass die Parenchymläsionen stets primär seien, sondern er hat auch eine gleichzeitige Entstehungsursache beider Veränderungen zugelassen.

genetisches Princip nicht aufrecht erhalten werden. Für eine Anzahl von Fällen mag eine Erkrankung der secernirenden Epithelien das erste anatomische Symptom beginnender Entzündung darstellen: es liegt ferner die Möglichkeit vor, dass eine solche Parenchymläsion, besonders wenn sie einen nekrotischen Charakter trägt, eine secundäre Entzündung hervorzurufen vermag. Mit Bestimmtheit aber muss hervorgehoben werden, dass eine Nierenentzündung mit ihren Merkmalen: der Exsudation und Proliferation bestehen kann, ohne Erkrankung der specifischen Gewebsbestandtheile, dass weiterhin, wenn eine solche gleichzeitig vorhanden ist, genügende Anhaltspunkte insbesondere, was räumliche Anordnung der verschiedenen Prozesse betrifft, nicht selten vermisst werden, welche die Annahme einer secundären, reactiven Entzündung als berechtigt erscheinen lassen würden.“ —

## I. Experimenteller Theil.

Wenn Ziegler in seinem Lehrbuch der pathologischen Anatomie (5. Aufl. Bd. II. S. 753) hervorhebt, dass die durch Injection oder Fütterung verschiedener chemisch wirksamer Substanzen hervorgerufenen Nierendegenerationen nur in entfernten Beziehungen zu der eigentlichen Nephritis stehen, und daher die Experimentaluntersuchungen über Nephritis für die Pathologie der bei den Menschen vorkommenden Nephritis nur in sehr beschränktem Maasse verwerthbar sind, so muss man ihm insofern vollkommen beistimmen, als in der That solche Gifte, die nur degenerative Veränderungen in der Niere hervorrufen, für das Studium der Nephritis unbrauchbar sind. Deswegen konnten auch für die vorliegenden Untersuchungen von den zahlreichen Giften, welche die Niere schädigen können, und welche Lépine (Fortschritte der Nierenpathologie. S. 132) genauer angeführt hat, nur wenige in Betracht kommen. Es waren das hauptsächlich Kantharidin, Schwefelsäure, Chromsäure und deren Salze. Von der Anwendung der Kantharidin glaubten wir zunächst absehen zu müssen, weil durch dieselben, wie von Cornil, Eliaschoff u. A. nachgewiesen ist, in erster Reihe eine Glomerulonephritis hervorgerufen wird und weil die dabei gewonnenen Resultate höchstens im Vergleiche mit anderen Versuchsergebnissen hätten Bedeutung gewinnen können; auch waren äussere Gründe dafür maassgebend,

da von anderer Seite in demselben Institute zur Bearbeitung der gleichen Preisaufgabe vorwiegend Kantharidin verwendet wurde.

Ueber mit Schwefelsäure angestellte Experimente berichten Munk und Leyden in diesem Archiv. Bd. XXII und in der Berliner klinischen Wochenschrift (1864), dass sie Nierenentzündung erhalten hätten, indem sie Kernwucherung in den Interstitien, Blut und Eiterkörperchen und mit diesen besetzte Cylinder in den Harnkanälchen wahrgenommen haben. Und Litten (Berl. klin. Wochenschr. 1881) erklärt, dass zwar in den ersten Tagen nach der Vergiftung entzündliche Prozesse fehlen, dass aber häufig in der zweiten Woche entzündliche Veränderungen neben deutlichen Zeichen der trüben Schwellung nachweisbar seien.

Mit der Chromsäure und deren Salzen sind besonders von Kabierske (Die Chromniere. Dissert. inaug. Breslau), dann von Weigert (Ueber Croup und Diphtheritis, dieses Archiv. Bd. 72), hernach von Vorhoefe, Posner, Pander und neuerdings von v. Kahlden Versuche angestellt. die im Wesentlichen dieselben Resultate ergeben haben: Epithelläsionen, zahlreiche Cylinder der verschiedensten Art, kleinzellige Infiltration, also genügend Symptome der Nephritis, um auch uns zu veranlassen, uns dieses Giftes bei unseren Versuchen zu bedienen. Von den verschiedenen Salzen wählten wir das neutrale chromsaure Ammoniak und zwar aus dem Grunde, weil Kabierske bemerkt, dass er bei Anwendung desselben bereits am sechsten Tage Regenerationserscheinungen wahrgenommen habe, und wir daraus schliessen zu dürfen glaubten, dass gerade dieses Salz möglichst rasch und intensiv wirke.

Auch mit der Schwefelsäure haben wir experimentirt, die Versuche jedoch weder aufgegeben, weil es uns in einer grösseren Anzahl von Fällen weder durch das Einflössen von mehr oder weniger verdünnter $H_2SO_4$ in grösseren und kleineren Dosen mittelst der Schlundröhre, noch mit Bolus alba zu Pillen verarbeiteter Schwefelsäure gelungen war, entzündliche Erscheinungen in der Niere hervorzurufen. Bei letzterem Verfahren, bei dem den Versuchsthieren (Kaninchen) täglich eine Dosis, die zwischen 0,4 und 1,0 g Schwefelsäure variirte, eingegeben wurde, erhielten wir die Thiere bis zu 3 Wochen am Leben; es stellte sich immer sehr bald Albuminurie ein; der mikroskopische Nierenbefund ergab jedoch ebenso, wie bei den mit flüssiger

Säure behandelten Thieren lediglich degenerative Veränderungen am Epithel der Harnkanälchen. Daher wandten wir uns ausschliesslich zum neutralen chromsauren Ammoniak, wovon den Thieren 0,04, 0,05, einmal auch 0,15 g einer ziemlich concentrirten Lösung (1 : 5), theils direct in die Blutbahn (Schenkelvene), theils subcutan injicirt wurde.

Die bedeutende Abweichung in den Ergebnissen unserer Versuche mit Schwefelsäure von den Berichten früherer Autoren mag vielleicht darin seinen Grund haben, dass die mikroskopische Technik zu der Zeit, als dieselben untersuchten, keine so ausgebildete war, wie heute, so dass sie unter Anderem nicht in der Lage waren, so feine Schnitte von Nieren herzustellen, als wir es heute mit dem Mikrotom vermögen: so mag es denn bei ungefärbten Präparaten oder dicken Schnitten leicht vorgekommen sein, dass geringe interstitielle Zellwucherungen mit zelligen Infiltrationen verwechselt wurden. Auch standen einzelne, wie Munk und Leiden, ganz auf dem Standpunkte der Virchow'schen Entzündungslehre, so dass sie als entzündliche Erscheinungen bezeichneten, was wir von unserem Standpunkt aus als solche nicht mehr auffassen können.

Es wurden ferner Versuche gemacht mit Reinculturen von Diphtheriebacillen und Staphylococcus pyogenes aureus. Die ersteren wurden entweder lebend oder abgetödtet als Bouillonaufschwemmungen Meerschweinschen und Kaninchen interperitonäal einverleibt, die letzteren bei Kaninchen in die Ohrvene eingespritzt. Die Versuchsergebnisse waren aber, ebenso wie solche, die bereits früher von Herrn Professor Lubarsch angestellt waren, so inconstant, dass sie zum Studium der uns vorliegenden Frage nicht verwerthet werden konnten. Dosen, die für manche Thiere tödtlich waren, waren für andere fast oder ganz unschädlich, so dass es unmöglich war, das für ein successives Studium der Veränderungen nöthige Material zu beschaffen. Vielleicht war die Virulenz der Culturen daran Schuld; da aber zunächst anderes Culturmaterial nicht beschafft werden konnte, so wurde auf eine Fortsetzung der Versuche verzichtet und schliesslich ausschliesslich mit den chromsauren Salzen experimentirt, die eine genaue Dosirung am besten gestatteten und annähernd einheitliche Resultate gaben.

Von allen Nieren, die wir durch Section sofort nach dem Tode der Versuchsthiere oder durch Exstirpation erhalten haben, wurden zunächst zur Untersuchung in frischem Zustand mit dem Gefriermikrotom Schnitte gemacht; der Rest wurde dann theils in absolutem Alkohol, theils in concentrirter wässriger Sublimatlösung in der Kälte oder bei einer Temperatur von 55° C., theils in Müller'scher, theils in Altmann'scher Flüssigkeit gehärtet.

Zur weiteren Untersuchung wurden die Stücke sodann in Paraffin von 52—53° Schmelzpunkt eingebettet, und darauf mit dem Mikrotom feine Schnitte von 0,008—0,015 mm Dicke angefertigt. Zur Färbung der Schnitte diente hauptsächlich das mit Wasser (1 : 10) verdünnte Delafield'sche Hämatoxylin allein oder mit nachfolgendem Eosin oder das Lubarsch'sche Jodhämatoxylin. Daneben wurde immer eine Anzahl Schnitte nach der Weigert'schen Fibrinfärbemethode (Anilinwasser-Gentianaviolett) behandelt, bei der wir wässriges Alauncarmin oder Mayer'sches salzsaures Carmin als Vorfärbung benutzten. Auch die Altmann'sche Säurefuchsinfärbung mit Entfärbung durch Pikrinsäure wurde in den meisten Fällen angewandt. Um die sogen. hyalinen Cylinder genau zu erkennen und sie mit den durch Weigertfärbung tingirten vergleichen zu können, wurde die Ernst'sche (Pikrinsäure-Säurefuchsin mit vorheriger Ueberfärbung mit Delafield'schem Hämatoxylin) und die Russel'sche Färbemethode (Carbolsäurefuchsin und Carbolsäure-Jodgrün) angewandt.

Von den Präparaten wurde natürlich immer eine Reihe von Schnitten, besonders von Folgeschnitten angesehen, und der Beschreibung entweder dasjenige Präparat, das alle Veränderungen besonders gut zeigte, oder wo ein solches nicht zu haben war, mehrere aus einer Serie neben einander zu Grunde gelegt.

Der Befund der Experimente war folgender:

1. Ein Kaninchen (es wurden meist ausgewachsene Thiere benutzt, wo dieses nicht der Fall, ist es besonders hervorgehoben), dem 0,05 g neutrales harnsaures Ammoniak in die Schenkelvene eingespritzt war, wurde, nachdem sich im Urin[1]) Albumen gezeigt hatte, nach 10 Stunden getödtet[2]). Die

[1]) Der zur Untersuchung gebrachte Urin wurde intra vitam mittelst Katheters, post mortem durch Auspressen der Blase gewonnen.

[2]) Thiere, die 2, 4, 6 und 8 Stunden nach der Injection getödtet wurden, zeigten keine pathologischen Veränderungen an den Nieren.

Nieren zeigten sich bei der Section etwas geröthet und mässig geschwollen. Mikroskopisch war fettige Degeneration im secernirenden und ausführenden Theil in geringem Umfang nachweisbar. In dem fixirten Präparate ist das Epithel in den Tub. recti unversehrt, in den Tub. contorti insofern verändert, als bei erhaltenen Kernen die einzelnen Zellgrenzen verwischt sind. Hauptsächlich dadurch, dass sie nach dem Lumen zu wie angefressen aussehen. Wo sie am Lumen noch erhalten scheinen, sind die Kerne ganz nach der diesem zugekehrten Seite hingerückt. In den von der Schachowa sog. spiraligen Kanälchen sieht man die Kerne theils gar nicht mehr, theils nur noch sehr schwach gefärbt. Im Lumen dieses letzteren Theiles findet sich ein ziemlich grobkörniges Maschenwerk, das nicht mehr den Eindruck der von der Schachowa angegebenen, in normalen Nieren sich findenden Fortsätzen der Epithelzellen macht: es klumpt sich vereinzelt, wo die Zellen besonders stark geschwunden sind, zu cylindrischen Massen zusammen, in denen man einzelne schwach tingirte Epithelkerne und ab und an einen ganzen Zellleib wahrzunehmen vermag. Die Basalmembran des Harnkanälchenepithels tritt besonders in den Pyramidensträngen deutlich hervor, ohne dass es zu einer Abhebung der Zellen von ihr gekommen wäre. Das Protoplasma der Zellen in der Rinde ist meist körnig zerfallen und man sieht die Körnchen häufig in Reihen regelmässig neben einander geordnet, so dass das Bild den Eindruck des Heidenhain'schen Stäbchenepithels macht, ohne es zu sein: Figuren, wie sie Israel (dieses Archiv, Bd. 123) beschrieben und gezeichnet hat. Vom Epithel der Glomeruluskapsel sind nur noch einzelne Kerne erhalten. Der Kapselraum selbst ist meist leer, wo sich etwas darin findet, ist es eine fein granulirte, die Färbung nur schwach annehmende Masse. Die Malpighi'schen Körperchen sind geschrumpft und enthalten rothe und weisse Blutkörperchen in mässiger Menge. Die grösseren Blutgefässe sind mit Blutkörperchen in normalem Verhältniss gefüllt. Die Capillarkerne nur wenig sichtbar.

In den nach Weigert behandelten Präparaten zeigte sich keine specifische Reaction irgend welcher Theile.

2. Die Versuchsanordnung war hier, wie auch in den nächst folgenden Versuchen dieselbe. Das Thier wurde nach 20 Stunden getödtet, nachdem sich im Urin ausser den zahlreichen von Kabierske als Salzcylinder bezeichneten Gebilden, Fragmente von hyalinen, fein- und grobkörnigen Cylindern und Eiweiss gefunden hatte. Die Nieren waren bunt, von normaler Grösse und Consistenz: Kapsel leicht abziehbar. Fettige Degeneration fand sich in den gewundenen Kanälchen nicht sehr ausgedehnt.

Das mit Hämatoxylin-Eosin behandelte Präparat zeigte einen deutlichen Fortschritt im destructiven Prozess an den Harnkanälchenepithelien. Das Epithel ist in dem gewundenen Schleifentheil meist in körnigem Zerfall begriffen; in den gewundenen Kanälchen sehen wir die schon beim ersten Versuch wahrgenommenen Bilder, auch hebt das Epithel sich hier häufig von der Basalmembran ab, ohne dass jedoch in dem so entstandenen Hohlraum etwas wahrzunehmen ist.

In den geraden Kanälchen findet sich neben einer das Lumen derselben fast ganz ausfüllenden, feinkörnigen Masse, die in einem, wenn auch nur losen Zusammenhang steht, eine Anzahl von homogenen Cylindern, die auf dem Längsschnitt am Rande mit tiefen Einbuchtungen, auf dem Querschnitt mit Vacuolen versehen sind. Sie färben sich nach Weigert violett: und sind das wohl dieselben Gebilde, von denen er selber (Fortschritte der Medicin. 1887. Bd. XV) diese Eigenschaft angiebt und die er als tropfenförmige bezeichnet. Auf Längsschnitten sehen wir an dieselben sich nach oben und unten eine feinkörnige Masse anschliessen, deren Körnung besonders dadurch deutlich hervortritt, weil die Contouren der einzelnen Körner eine leicht bläuliche Färbung annehmen. In den gewundenen Kanälchen ist das Lumen bis nach der Glomeruluskapsel hinauf mit einer meist grobkörnigen, transparenten, cylindrischen Masse ausgefüllt, in der hin und wieder ein rundliches Gebilde, das wir wegen seines intensiv tingirten Nucleolus und seiner gleichmässig verfärbten äusseren Schicht, die wieder durch eine scharfe Linie von der Umgebung abhebt, als unversehrten Epithelkern ansprechen dürfen, sichtbar ist. Daneben begegnen wir ganz homogen und hyalin aussehenden, scharf contourirten Cylindern, die sich nach Weigert in der Weise färben, dass in der Mitte ein tiefblauer Kern liegt, von dem aus sich die übrige Masse nach der Peripherie hin vom Violett bis zum muskelfarbenen Roth abtönt.

Die Gefässe und Capillaren sind besonders in den Pyramidenfortsätzen blutreicher und enthalten auch relativ zahlreiche farblose Blutkörperchen: die Glomeruluscapillaren sind deutlich von einander abgegrenzt und mehr mit rothen Blutkörperchen gefüllt.

3. Das Versuchsthier wurde nach 30 Stunden getödtet. Im Urin waren vorher Eiweiss und vereinzelt hyaline Cylinder nachzuweisen gewesen.

Die Nieren waren von normaler Farbe und Consistenz, etwas geschwollen. Fettige Degeneration war überall in geringem Grade nachweisbar.

Am Epithel hat die Zellnekrose weitere Fortschritte gemacht: mit Ausnahme der Sammelröhren, Schaltstücke und des schmalen Theiles der Henle'schen Schleifen findet sich fast nirgends mehr intactes Epithel. In den übrigen Theilen sind die Zellkerne fast überall ganz verschwunden oder nur noch undeutlich sichtbar; der Zellleib sieht in der Rindensubstanz stark angefressen aus: der erhaltene Theil überall sehr körnig.

Cylinder sind fast überall, wo ausgesprochener Epithelschwund vorliegt, und zwar meist grobkörnige mit vereinzelt deutlich hervortretenden Zellkernen. In den besser erhaltenen Theilen der Tub. cont., in den aufsteigenden Schleifentheilen und in den geraden Kanälchen liegen fast ausschliesslich tropfenförmige Cylinder.

Im Kapselraum finden sich hie und da rothe Blutkörperchen, vereinzelt auch körnige, transparente Massen, die in geringer Weise auf Weigert reagiren.

Die grösseren Gefässe und Capillaren sind etwas erweitert, mit zahlreichen Leukocyten und stark hervortretenden Kernen versehen.

In einem mittelst Alkohol gehärteten Präparat sieht man um eine grössere Vene herum im perivasculären Gewebe eine grössere Anzahl von Zellen, die wir wegen des häufigen Vorkommens mehrerer Kerne in einer Zelle und wegen der gelappten Gestalt derselben als Rundzelleninfiltration ansprechen müssen, sowie eine Anhäufung spindliger, mit länglichem Kern versehener Zellen im interstitiellen Bindegewebe: eine Wucherung derselben. Von indirecter Kerntheilung kann man jedoch nirgends etwas wahrnehmen, so dass uns der Schluss nicht ungerechtfertigt erscheint, dass hier die Proliferation durch directe Kerntheilung eingetreten ist.

4. Bei dem Versuchsthier trat nach 40 Stunden der Tod spontan ein. Der Urin enthält zahlreiche Cylinder. Makroskopisch bieten die Nieren, abgesehen von einer mässigen Blaufärbung der intermediären Substanz, nichts Besonderes.

In der Rinde und in den Pyramidenfortsätzen ist ziemlich starke, fettige Degeneration wahrnehmbar.

Das Epithel ist in den geraden Harnkanälchen in seinen Contouren deutlich erhalten, jedoch überall, wo sich cylindrische Massen im Lumen finden, gleichsam platt an die Wand gedrückt. In den aufsteigenden Schleifenschenkeln liegt der Basalmembran ein meist gut erhaltener Kern an, auf dem Querschnitt sieht man zu beiden Seiten der Kerne dünne Fäden, die sich vom Inhalt des Kanälchenlumens durch weniger starkes Lichtbrechungsvermögen abheben, sich nach dem Centrum zu ziehen, die wir für die noch bestehenden seitlichen Zellmembranen ansprechen möchten. In den Tub. contorti sind die Epithelzellen da, wo sich im Lumen Cylinder finden, fast ganz verschwunden; nur an der Basalmembran liegen kleine Häufchen feinkörniger Masse. In der äussersten Corticalschicht sind sie bei nur noch selten erhaltenem Kern stark aufgequollen, so dass sie das Lumen ganz ausfüllen: die Membranen treten noch hervor. Das Kapselepithel ist verschwunden: der Kapselraum fast immer leer.

Cylinder finden sich in den geraden Kanälchen theils tropfenförmige, theils granulirte, theils hyaline. In den tropfenförmigen erblickt man an einzelnen Stellen Körper, die bei der Hämatoxylin-Eosinfärbung nach Gestalt und Tinction für Leukocyten zu halten waren, die sich aber bei Anwendung der Russel'schen Färbung als sog. Russel'sche Fuchsinkörper herausstellten. In der Rindensubstanz finden sich dieselben Cylinder, jedoch mit entschiedenem Ueberwiegen der hyalinen. Häufig sind hier für weisse Blutkörperchen anzusprechende Körper in den Cylindern, sowie im Epithel und zwischen beidem.

Auf die Weigert'sche Färbung reagiren die verschiedenen Cylinder in der schon beschriebenen Weise. In den hyalinen erscheint jedoch der tiefblaue Kern nicht so scharf gegen den helleren Mantel abgesetzt, wie bei den Bildern des vorigen Versuchs, sondern es durchziehen, von ihm ausgehend, zahlreiche feine, ebenso tiefblau gefärbte Fäden den Mantel. In einzelnen homogenen Cylindern von blassvioletter Färbung finden wir theils sichel-, theils keil-, theils kreisförmig an einander gereihte, tiefblaue, kleine Körnchen (Fibrin-

körnchen), die von der Peripherie ausgehen und dem Centrum zuzustreben scheinen.

Die grösseren Blutgefässe sind stark gefüllt, die Capillarkerne treten sehr deutlich hervor[1]). In dem die grösseren Gefässe umgebenden Bindegewebe ist eine mässige kleinzellige Infiltration zu bemerken.

Um die Gefässe sich herum ziehende Bindegewebsfasern reagiren an einzelnen Stellen ganz schwach auf Weigert, und erinnern diese Bilder an die von Ribbert (Die pathologische Anatomie und Heilung der durch Staphylococcus pyogenes aureus hervorgerufenen Erkrankungen, 1891) beschriebenen, wenngleich wir solche von der vorhin gezeichneten Farbensättigung nie gesehen haben. Wir möchten auch das violett Gefärbte nicht für Fibrinniederschläge halten, wie er, sondern als Bindegewebe, das durch entzündliches Oedem gequollen ist, ansprechen.

5. In diesem Fall wurde das Thier 41 Stunden nach der Injection getödtet, als es sich schon in der Agone befand.

Der mikroskopische und chemische Befund des Harns war derselbe wie bei Versuch 4.

Die fettige Degeneration ist nicht so ausgedehnt, wie bei den vorigen Versuchen: in den Epithelien sieht man jedoch eine ziemlich starke Pigmentirung, die wohl mit dem beträchtlich hohen Alter des Versuchsthieres zusammenhängt. Sonst unterscheidet sich das mikroskopische Bild von dem des vorigen Versuchs lediglich dadurch, dass das Epithel der Malpighi'schen Körperchen fast ganz verschwunden ist. Auch sieht man in der Bowmann'schen Kapsel hier und da rothe Blutkörperchen, ebenso wie wir diesen in den Harnkanälchen vereinzelt begegnen. Leukocyten finden sich in den Tub. contorti und den spiraligen Kanälchen im Epithel, im Lumen und in vielen Cylindern. Die Infiltration des interstitiellen Gewebes mit lymphoiden Zellen, die man häufig in der Peripherie der Venenwandungen beobachten kann, ist ausgedehnter wie beim vorigen Präparat: sie findet sich, wie schon Kabierske a. a. O. beobachtet hat, besonders an den Stellen, wo die Gefässe sich verästeln, daneben auch oft in der Umgebung des Vas afferens. Auf Querschnitten kann man in den Venen oft und deutlich Randstellung der Leukocyten beobachten.

6. 50 Stunden nach der Injection wird das Thier getödtet. Bei der Section zeigt die linke Niere nach Abzug der serösen Kapsel an der Oberfläche sieben graue und graugrüne Punkte und Pünktchen von Stecknadelkopf- bis Hirsekorngrösse, die theilweise ganz oberflächlich sind, theilweise unbedeutend in die Tiefe gehen.

Der mikroskopische Befund ist auch hier im Allgemeinen derselbe, wie bei dem nach 40 Stunden verendeten Thiere.

Fettige Degeneration ist nur mässig nachzuweisen. Das Epithel der geraden Harnkanälchen ist fast überall gut erhalten. In der Rindensubstanz

[1]) Die Glomeruluscapillaren sind ebenfalls sehr blutreich und enthalten besonders viele weisse Blutkörperchen.

finden sich häufig an der Basalmembran und zwischen Cylindern und Epithelzellresten Körper, die zunächst als Kerne erscheinen, die aber bei genauerer Betrachtung als Leukocyten oder Russel'sche Fuchsinkörper sich herausstellen, so dass wir erhaltene Kerne hier fast nirgends mehr finden. Auch rothe Blutkörperchen sind häufig in den Harnkanälchen nachweisbar.

Die Cylinder sind in der äusseren Corticalschicht nach Weigert gleichmässiger und intensiver violett gefärbt. Wo die gewundenen Kanälchen ihr Epithel bereits völlig verloren haben, liegen maschenförmig durch einander sich ziehende tiefblaue Fäden und ebenso tingirte Körner (reines Fibrin), cf. Fig. III (Israel, a. a. O. Taf. II).

Die Glomeruluskapseln im intermediären Theil sind ganz mit rothen Blutkörperchen angefüllt; die Glomeruluscapillaren sehr blutreich. Häufig und ausgedehnt sind Lymphzellinfiltrationen um die Gefässe herum.

Ein wesentlicher Unterschied dieses Bildes vom vorigen besteht nun in einer ausgesprochenen Bindegewebswucherung in den Pyramidenfortsätzen. In den dicht gedrängten Spindelzellen liegt meistens nur ein Kern; mitunter jedoch finden wir in ihnen auch zwei kleinere Kerne neben einander, so dass wir hierdurch für die schon eben ausgesprochene Vermuthung, dass hier eine Proliferation durch directe Kerntheilung stattfindet, an Wahrscheinlichkeit gewinnt.

7. Nachdem einem Kaninchen 0,05 g subcutan in den Schenkel injicirt waren, und sich in den nächsten Tagen im Harn bei abnehmender Diurese und zunehmendem Eiweiss neben den verschiedenen, auch mit Leukocyten besetzten Cylindern sehr viele Tripelphosphat- und Harnsäurekrystalle und zuletzt auch rothe und weisse Blutkörperchen gezeigt hatten, trat der Tod nach 90 Stunden spontan ein.

Die Nieren erschienen auf dem Durchschnitt in der Corticalsubstanz blass, im Medullartheil etwas cyanotisch.

Mikroskopisch war fettige Degeneration, wenn auch nicht sehr stark, so doch überall, nachweisbar. Die Epithelien waren in den gewundenen Kanälchen ausnahmslos verschwunden oder im Zerfall begriffen. Die Cylinder der Rinde zeigen sich bei Anwendung der Weigert-Färbung als feinfädige und körnige Fibrincylinder. Die hyalinen, die ein im Ganzen blassviolettes Aussehen haben, sind am Rande häufig mit tiefblau tingirten Körnchen besetzt.

Vermehrung der Capillarkerne ist besonders in den Pyramidensträngen zu finden. Um die grösseren Gefässe herum reichliche kleinzellige Infiltration.

8. Ein Kaninchen, das ebenso wie das letzte behandelt war, wurde, nachdem auch hier im Urin dieselben Erscheinungen wie oben eingetreten waren, nach 144 Stunden getödtet. Die Nieren sind im Ganzen blass, nur die Pyramidenstrahlen stärker geröthet.

Bei der Betrachtung des mikroskopischen Bildes ist hier hervorzuheben, dass die fettige Degeneration ausgedehnter ist wie beim letztbehandelten Thier, und dass auch in den Ausführungsgängen und Sammelröhren die Epithelien nicht mehr intact sind, und häufig nur einen schwach tingirten

Kern und die seitlichen Membranen zeigen; sodann das Vorkommen reiner Fibrincylinder lediglich in der Rindensubstanz, und schliesslich, dass bei denjenigen Cylindern in den geraden Kanälchen, die den dunklen Kern mit Mantel zeigen, sehr oft ein gröberes tiefblaues Maschenwerk in dem Kern zu sehen ist; ferner besteht noch stärkere Bindegewebswucherung, wie in Versuch 6; auch hier Mitosen nicht aufzufinden.

9. Nachdem einem Kaninchen 0,04 g des Salzes in die linke Schenkelvene injicirt war, wird dem Thier nach 24 Stunden die linke Niere exstirpirt. Sie ist mässig stark geschwollen, zeigt in den Tub. contorti sehr starke fettige Degeneration, sonst ein ähnliches Bild wie die unter No. 2 beschriebene. Auffallend ist uns nur eine Vermehrung des perivasculären Bindegewebes an verschiedenen Theilen der Pyramidensubstanz mit reichlichen Spindelzellen. Die Gefässe sind sehr blutreich: um einige grössere Venen herum Austritt von lymphoiden Körpern in sehr geringer Menge. Die Cylinderbildung und Färbung ist ebenso wie die bei No. 2.

Die rechte Niere wird 106 Stunden nach der Injection durch Section des eben verendeten Thieres gewonnen. Sie ist etwas vergrössert und bunt. Fettige Degeneration im Parenchym überall sehr stark, gering auch im perivasculären Bindegewebe.

Im Uebrigen ist das Bild, das sich uns bietet, zwischen dem unter No. 7 und dem unter No. 8 beschriebenen einzureihen: es zeigt noch stärkere Veränderungen wie jenes und nicht ganz so starke wie dieses. Die Glomerulusschlingen sind mit Blut stark gefüllt, ebenso die Kapsel, wenn auch Leukocyten in ihnen mit absoluter Sicherheit nicht nachweisbar sind. Um die Kapsel, ebenso wie um die grösseren Gefässe herum sind mehr oder weniger ausgedehnte zellige Infiltrationsheerde. Bindegewebswucherung ist deutlich, wenn auch nicht so oft nachweisbar, wie am Präparat 7. Die Cylinder sind gleich den bisher gefundenen, die deutliche Fibrinzeichnung etwas häufiger, aber ebenso wie bisher nur im intermediären Theil, besonders in den spiraligen Kanälchen.

10. Noch einem Kaninchen wurde 0,04 g subcutan injicirt, um nach 48 Stunden die linke Niere zu exstirpiren. Sie war geschwollen und sehr blutreich, hatte an zahlreichen Stellen mässige fettige Degeneration. Sonst war das Bild ähnlich der nach 50 Stunden erhaltenen Niere. Die Heerde der kleinzelligen Infiltration sind häufiger und ausgedehnter. Nach Weigert färben sich dieselben Cylinder wie bisher und in derselben Weise; ausserdem besonders deutlich das perivasculäre Bindegewebe grösserer Gefässe.

Die rechte Niere erhielten wir 88 Stunden nach der Injection, nachdem das Thier verendet war. Sie ist blass und von schlaffer Consistenz. Ziemlich überall mässiges Fett; im Rinden- und intermediären Theil ist kaum noch ein Kanälchen zu finden, dessen Epithel nicht fettig degenerirt. Fast allgemeiner noch sind die Zellen im Zerfall begriffen. Auch in den geraden Kanälchen sind die Epithelien oft mit reichlichen Körnern angefüllt. Die Leukocytenheerde sind fast überall zu sehen, wo man Gefässe trifft, und die wenn auch nicht sehr starke Bindegewebswucherung sieht man ausser in den Pyramidensträngen auch in der Corticalsubstanz und zwar besonders

dort, wo Glomeruli collabirt sind. Einzelne Cylinder zeigen die typische Fibrinzeichnung.

11. Zusammenfassend reihen wir hier noch einige Versuche an, die angestellt wurden, hauptsächlich um Präparate, die nach Altmann'scher Methode fixirt und gefärbt waren, zu betrachten. Es wurde den Thieren ebenfalls 0,05 g unseres Salzes in die Schenkelvene injicirt. Ein Thier wurde sodann nach 10 Stunden getödtet, bei zwei anderen erfolgte der Exitus spontan nach 95 bezw. 105 Stunden; und von drei halbausgewachsenen Thieren gewannen wir die Nieren nach 24 Stunden durch spontan eingetretenen Tod, nach 28 und 32 Stunden, nachdem wir die in der Agone befindlichen Thiere getödtet hatten.

Unter den nach der Altmann'schen Methode behandelten Nieren können wir drei Gruppen aufstellen: a) die 10 Stunden alten Nieren; b) die 30 Stunden alten; c) die 24—32 Stunden alten junger, und die 95—105 Stunden alten erwachsener Thiere.

Von den nach anderen Methoden gefärbten Präparaten verdienen nur die nach Weigert, im Vergleich zu den nach Altmann behandelten besondere Berücksichtigung.

a. Bei den Kaninchen, die 10 Stunden nach der Vergiftung getödtet wurden, liessen sich auch bei Anwendung der Altmann'schen Methode bedeutende Veränderungen nicht nachweisen. Im Allgemeinen war die Anordnung der Körner und Stäbchen dieselbe wie in normalen Nieren, auch an Zahl schienen sie nirgends vermindert, auch die Färbbarkeit hatte hier und da, besonders wohl in den gewundenen Kanälchen gelitten; auch konnte man stellenweise, wenn auch meistens nur spärlich, grössere, schwarz gefärbte Tropfen (Fetttropfen) neben den rothen Granulis zu Gesicht bekommen. Geringe Veränderungen liessen sich auch an den Kernen nachweisen. Die körnige Beschaffenheit, die bei starker Vergrösserung mittelst der Altmann'schen Methode an den Kernen der Harnkanälchenepithelien sichtbar zu machen ist, wird undeutlich oder verschwindet ganz. In einem Fall fanden sich auch im Lumen von gewundenen Kanälchen kleine Schollen vor, die mit spärlichen, roth gefärbten Granulis und Stäbchen besetzt waren. Dies aber sind alle Veränderungen, die nach 10 Stunden wahrgenommen werden konnten.

In dem entsprechenden nach Weigert'scher Methode gefärbten Alkoholpräparat finden sich in den Harnkanälchen spärlich glänzende Schollen und Cylinder vor, die sich nicht blau färben; nur einzelne enthalten blaue Tropfen und Streifen.

b. Die 30stündigen Nieren. Hier sind die Veränderungen an den Epithelien weiter vorgeschritten, wenn sie auch vielfach noch nicht stark ausgeprägt sind. Namentlich an den Epithelien der gewundenen Kanälchen fallen zwei Arten von Veränderungen auf: erstens ist die Zahl der färbbaren Granula an einzelnen Stellen bedeutend geringer geworden, so dass man dieselben, die meist unzählbar sind, leicht zählen kann. Zweitens hat die Färbbarkeit und die Lagerung der Granula sich geändert. An verschiedenen Stellen nehmen die Granula nur noch eine leicht gelbröthliche Färbung an, während sie meistens dunkelroth gefärbt sind. Die Lagerung ist insoweit geändert, als die Granula mitunter an der Basis der Zellen völlig fehlen und nur an der Spitze dicht zusammengedrängt liegen, während sie an anderen Stellen nur an der Basis liegen oder den Kern kranzförmig umgeben. An einzelnen Stellen fällt auch die bedeutende Grössendifferenz der Granula auf: neben äusserst kleinen finden sich solche von der Grösse eines Kernkörperchens und darüber. Die Kerne sind nicht viel stärker verändert als nach 10 Stunden: nur haben die Kernkörperchen, die sich meist nach der Altmann'schen Methode gut färben, ihre Färbbarkeit völlig eingebüsst. — Viele andere Stellen sowohl der Rinden- wie der Marksubstanz erscheinen annähernd normal; bei genauerer Vergleichung mit normalen Nieren fällt aber sofort auf, dass die Zahl der Stäbchen und Fäden in den gewundenen Kanälchen bedeutend geringer geworden und die reihenweise Anordnung der Körner weniger deutlich ausgeprägt ist. — Was die Lumina der Kanälchen betrifft, so enthalten dieselben schon etwas reichlicher Cylinder und hyaline Schollen, welche oft mit feinen Körnern und Stäbchen, aber auch mit viel grösseren, roth färbbaren Tropfen besetzt sind. Letztere sind mitunter über kerngross; finden sich hier und da auch frei im Lumen vor. Sie liegen bald in richtigen Cylindern, bald auch nur in Schollen von der Grösse der Epithelien.

Die nach der Weigert'schen Methode behandelten Präparate geben im Ganzen entsprechende Bilder. An den Epithelien und Kernen nur wenig auffallende Veränderungen; die Cylinder meist nicht nach Weigert färbbar: nur mit kleinen blauen Tropfen und Schollen bedeckt.

c. Die Veränderungen der Epithelien sind in den Fällen von 24, 28 und 32 Stunden bei jungen Kaninchen ziemlich übereinstimmend mit dem, was nach 90 und 105 Stunden bei alten Kaninchen gefunden wurde, so dass die Schilderung zusammenfassend gemacht werden kann. Die Veränderungen der Granula sind principiell dieselben wie im vorstehenden beschrieben, nur haben sie an Ausdehnung bedeutend zugenommen. Am geringsten erscheinen sie noch bei den jungen Kaninchen, die nach 28 und 32 Stunden in der Agone getödtet wurden, während diejenigen, die nach 24, 95 und 105 Stunden spontan gestorben waren, ziemlich gleiche extreme Befunde darboten. Bei den nach 28 und 32 Stunden getödteten Thieren war bei mittlerer Vergrösserung doch immerhin noch ein Bild vorhanden, das dem normaler Nieren ähnelte, d. h. der grösste Theil der Harnkanälchen hob sich doch noch durch die Rothfärbung der Granula ab,

und nur in der Rinde zeigten sich erheblichere Lücken. Bei stärkerer, besonders Immersionvergrösserung sieht man nun allerdings, dass doch der grösste Theil der Harnkanälchenepithelien verändert ist: Färbbarkeit, Lagerung und Grösse der Granula ist erheblich verändert, ja man bekommt bereits öfter Zellen zu sehen, die gar keine oder nur vereinzelte Granula besitzen und deren Contouren äusserst undeutlich sind. Im Allgemeinen findet man auch hier, wie in der vorhergehenden und folgenden Gruppe, dass die gewundenen Harnkanälchen viel schwerer verändert sind als die geraden, die zum grössten Theil noch völlig normal sind. Vielfach fällt es auch auf, dass kleine und bedeutend vergrösserte Granula im Lumen der Harnkanälchen frei oder in Cylindern liegen. — In den Fällen, in denen der Tod spontan eintrat, ist das Bild besonders bei mittlerer Vergrösserung ein sehr abweichendes. Hier sieht man, dass die Epithelien der meisten Harnkanälchen nur noch einen leicht rosa oder auch nur gelbbraunen Farbenton angenommen haben, zwischen denen nur hie und da einige gewundene oder häufiger gerade Kanälchen mit intensiv gefärbten Granulis stehen geblieben sind. Mitunter sind auch in fast total zerstörten Kanälchen einzelne Zellen mit normaler Granulirung erhalten geblieben. So sieht man z. B. in Figur 6 zwei Harnkanälchen, deren Epithel total zerstört ist und nur noch Reste von Granulis enthält, neben denen ein fast vollkommen erhaltenes Kanälchen liegt; und ein solches, das zwei normale Zellen, und eine enthält, in der an der Basis die Körnchen noch erhalten sind, während alle übrigen Zellen auch total zerfallen sind. Ebenso wie der Zerfall der Zellen zugenommen hat, hat sich die Zahl der freien und grossen Granula und der mit Granulis besetzten Cylinder vermehrt. Die meisten Cylinder sind gelblichbraun gefärbt und mit vielen kleinen, ungleichmässig grossen, rothen Granulis besetzt. Je tiefer die Cylinder liegen, d. h. je mehr sie in den abführenden Kanälen der Niere aufzufinden sind, um so grösser werden die rothen Schollen und Klumpen in den Cylindern. Während in den höheren Partien in ihnen viele kleine Tropfen liegen, findet man in den tieferen nur wenige (2—4) aber bedeutend grössere, so dass man annehmen darf, dass die kleineren Tropfen beim weiteren Hinabfliessen zu grösseren Schollen verklebt werden. Sehr selten findet man auch Cylinder, die sich in toto roth färben. In einem Fall war dabei besonders auffallend, dass auch die Epithelien der Harnkanälchen, in denen die Cylinder lagen, eine diffuse rothe Färbung angenommen hatten (Fig. 7), während die umgebenden Kanälchen fast völlig zerstört waren, und nur noch hie und da rothe Körner enthielten. Jedenfalls spricht dieser Befund auch dafür, dass die Körner zu einer mehr homogenen Substanz zusammenfliessen können. — Eine weitere Veränderung, die ausschliesslich an den Epithelien der gewundenen Harnkanälchen auftrat, wurde nur in den Fällen gefunden, wo der Tod spontan eintrat, oder die Thiere geradezu in den letzten Lebensmomenten getödtet waren (24, 28, 95, 105 Stunden). Es ist dieses das Auftreten von fädigem Fibrin in den Harnkanälchen, das mitunter sehr reichlich war. Die Epithelien waren in diesen Fällen fast vollkommen oder

gänzlich zerstört. Wo sie erhalten waren, erhielt man oft den Eindruck, als ob das Fibrinfadenwerk aus dem Zellleib hervorginge. In den leidlich erhaltenen Epithelien zeigten sich an der Basis kleine Granula und Stäbchen aus denen dann die Fibrinfäden hervorzugehen schienen. Doch waren die Contouren der Epithelien nirgends mehr scharf erhalten, so dass nicht entschieden werden konnte, ob die Fäden zwischen den Zellen lagen oder nicht. An einzelnen Stellen konnte mit Sicherheit festgestellt werden, dass die Fibrinfäden die Zellschollen geradezu umsponnen.

Eine Vergleichung der Altmann-Präparate mit denen nach Weigert gefärbten, in Alkohol oder Sublimat gehärteten ergab das gewöhnliche Resultat. Besonders bei dem nach 32 Stunden getödteten Kaninchen war die Uebereinstimmung zwischen beiden eine völlige und leicht nachweisbare.

12. Ein Versuch sei zum Schluss noch angeführt, bei dem einem Kaninchen 0,15 g des chromsauren Salzes subcutan injicirt wurde. Es verendete nach 15 Stunden. Die Section ergab eine blasse Niere, die beim Durchschnitt in den Grenzen der Medullar- und Corticalsubstanz und der Medullarsubstanz und des Hilus ein bläulichrothes Aussehen zeigte. Das mikroskopische Bild, das sich uns darbietet, ist das colossalster Zerstörung des Epithels, die sich auch theilweise schon den geraden Kanälchen mittheilt; massenhafte Cylinderbildung in allen Formen, die wir bisher kennen gelernt haben, nur nicht in solchen, die deutliche Fibrinzeichnung aufweisen. Die Gefässe sind überall stark gefüllt mit rothen und weissen Blutkörperchen; in der Verästelung grösserer Gefässe und auch sonst neben diesen mehr oder weniger ausgedehnte Rundzelleninfiltration. Interstitielle Wucherung findet sich nirgends, nur ab und zu ödematöse Schwellung des Bindegewebes.

## II. Zusammenfassung.

Wenden wir uns jetzt zu einer Zusammenfassung der Ergebnisse unserer Thierversuche, so erscheint es zweckmässig, wie auch bei der Schilderung der histologischen Details, gesondert die Veränderungen der Harnkanälchenepithelien, die Cylinderbildung, die Veränderungen der Glomeruli und des interstitiellen Gewebes zu betrachten.

### A. Die Veränderungen am Nierenparenchym.

Dieselben sind, wie aus der Beschreibung der einzelnen Versuche hervorgeht, mannichfaltiger Art; die Veränderungen der Zellen sind bald mehr degenerativer Natur, so dass hauptsächlich der Zelleninhalt betroffen wird, bald bestehen sie in einer Nekrobiose, wobei vornehmlich eine Veränderung der Zellkerne festzustellen ist; Prozesse, die man für gewöhnlich mit Cohnheim und Weigert als Coagulationsnekrose bezeichnet.

Es soll hier nicht erörtert werden, inwiefern diese Bezeichnung und der allgemein pathologische Begriff dieser besonderen Art von Nekrose gerechtfertigt ist und ob die von Virchow und neuerdings von Israel und seinem Schüler Arnheim hiergegen gemachte Opposition zu billigen ist: wir nehmen den Ausdruck an und verstehen darunter mit Weigert eine Nekrose mit Coagulation, die durch den frühzeitigen Kernschwund charakterisirt ist, ohne dass wir uns dadurch für die gesammte Lehre von der Coagulationsnekrose fest engagiren wollten.

Unter den degenerativen Veränderungen nimmt in erster Linie die fettige Degeneration unsere Aufmerksamkeit in Anspruch, welche bekanntlich bei Einführung zahlreicher toxischer Substanzen in den Thierkörper ein häufiges Ereigniss ist. Sie fand sich mehr oder weniger ausgeprägt bei allen unseren Versuchen vor, war niemals ganz diffus oder gleichmässig über das Nierenparenchym verbreitet, und zeigte sich bald bei solchen Thieren am stärksten, die die Intoxication nur kurze Zeit überlebten, bald bei solchen, welche längere Zeit krank gewesen waren. Wenn man in diese Verschiedenheiten ein gewisses Princip hineinbringen will, so sind 2 Punkte zu berücksichtigen, 1) dass nur solche Fälle herangezogen werden dürfen, in denen die Section sofort oder wenigstens sehr bald nach dem Tode der Thiere gemacht werden konnte. Denn nach den Untersuchungen von Stolnikow über Phosphervergiftung ist die Verfettung der Nierenepithelien oft nur eine postmortale Erscheinung und auch Lubarsch (mündliche Mittheilung) hat den Eindruck gewonnen, dass bei nur geringfügig verfetteten Nieren und Herzen von Menschen die Verfettung bedeutend zunehmen kann, wenn man die herausgeschnittenen Organe längere Zeit liegen lässt. 2) ist zu bedenken, dass bei den Thieren, die längere Zeit am Leben bleiben, in den letzten 2 Tagen grosse Mattigkeit und Appetitlosigkeit eintritt, so dass ein Theil der Verfettung sehr wohl auf die Hungerwirkung zurückgeführt werden könnte.

Dies vorausgeschickt müssen wir zunächst die Topographie der fettigen Degeneration betrachten, die namentlich von Ribbert auch in menschlichen Nieren einer genaueren Würdigung unterzogen worden ist. Ribbert fand sowohl bei seinen Versuchen mit Staphylococcusinjectionen beim Kaninchen, als auch bei

menschlichen Nieren, dass die fettige Degeneration namentlich im Beginn hauptsächlich in den Tubulis contortis 2. Ordnung stattfindet, welche gleichmässig getrennt im Labyrinth liegen und oft dreickige Heerde unter der Nierenoberfläche bilden. Die Tubuli contorti 1. Ordnung sind zu der gleichen Zeit noch normal oder nur im Zustande trüber Schwellung. Als Grund dieser eigenartigen Anordnung der fettigen Degeneration hält Ribbert die Beziehungen dieser Kanälchen zu den venösen Gefässen für wahrscheinlich, die sich meist strotzend gefüllt zeigen. Die Ernährungsverhältnisse dieser Kanälchen sollen deswegen ungünstigere sein „weil sie von Capillaren umgeben sind, die sich kurz vor ihrer Einmündung in die Stellulae befinden und die daher wahrscheinlich bei dem langen Capillarkreislauf der Nierenrinde stärker venöses Blut führen, als die der anderen gewundenen Kanälchen". Diese eigenartige Anordnung der Verfettung ist in den vorliegenden Versuchen nur selten aufgefallen und, wie bei Ribbert, nur in den Anfangsstadien beobachtet worden; am deutlichsten war sie bei solchen Thieren, welche nach 10—25 Stunden getödtet wurden. Aber auch das war nicht constant und trat nur dann ein, wenn die Thiere noch keine Krankheitserscheinungen darboten, also voraussichtlich noch einige Tage gelebt hätten. Bei den Thieren, die schon nach einigen 20 bis 30 Stunden der Vergiftung erlagen, war meist die Verfettung ausserordentlich geringfügig und ohne ausgeprägte Beziehungen zu den Tubulis contortis 2. Ordnung. In einigen Fällen waren sogar vorwiegend die geraden Harnkanälchen befallen. Je ausgeprägter und ausgebreiteter ferner die Coagulationsnekrose wurde, um so mehr trat die Verfettung in den Hintergrund. Die Art und Weise, wie die Verfettung zu Stande kommt, kann man namentlich an Altmannpräparaten gut beobachten. Niemals findet man, dass in einem Kanälchen alle Epithelien gleichmässig betroffen sind. Oft sieht man in einer Zelle, die Altmann'sche Granula in normaler Form und Anordnung enthält, grössere Fetttropfen auftreten, oft nur 2 oder 3 in einer Zelle, während in einer benachbarten Epithelzelle zahlreichere und grössere Fetttropfen vorhanden sind. Wo die Verfettung stärker ist, werden endlich die Epithelzellen abgehoben und abgestossen; oft sieht man auch freie Fetttropfen im Harn-

kanälchenlumen liegen, die zum Theil durch Zerfall der Epithelzellen frei geworden sind. Doch sind die freiliegenden Fetttropfen nicht immer erst durch Zerfall der ganzen Zelle frei geworden, sondern sie können auch allein oder zusammen mit Zellgranulis ausgestossen werden, so dass hier eine Art von Fettsecretion stattfindet. Unter welchen Bedingungen die Verfettung der Nierenepithelien eintritt, und warum bald dieser, bald jener Abschnitt der Harnkanälchen vorzugsweise erkrankt, ist nicht leicht zu erklären. Soweit unsere Versuche eine Entscheidung gestatten, ist Folgendes am wahrscheinlichsten: In dem Verhalten zu den chromsauren Salzen zeigen auch Thiere gleicher Rasse, annähernd gleicher Grösse und gleichen Alters manche individuelle Verschiedenheiten, wie das ja auch gegenüber den Bakterien der Fall ist. Manche Thiere resorbiren das Gift sehr rasch und auf einmal in grossen Mengen, während bei anderen viel viel langsamere und allmählichere Resorption stattfindet. Je rascher nun das Gift durch die Nieren ausgeschieden wird und je intensiver es dadurch auf die Nierenepithelien einwirkt, um so geringfügiger scheint die fettige Degeneration zu sein. Sie tritt erst ein, wenn das Gift weniger concentrirt und in geringeren Mengen, dafür aber um so länger mit den Zellen in Berührung kommt, während im ersten Falle vorwiegend die typische Coagulationsnekrose auftritt, ähnlich wie wir auch in menschlichen Nieren in vielen Fällen durch dasselbe — namentlich bakterielle Gift — bei kürzerer oder concentrirterer Einwirkung Coagulationsnekrose, bei längerer fettige Degeneration eintreten sehen. Die eigenartige und wechselnde Localisation der Verfettung ist wohl nicht nur durch Circulationsverhältnisse zu erklären, obgleich ihnen in vielen Fällen die Bedeutung zukommen mag, die Ribbert hervorgehoben hat. In unserem Falle erscheint aber doch mehr das in Betracht zu kommen, was Ribbert Anfangs bei seinen Staphylococcusversuchen für das wichtigste hielt: nehmlich, dass nicht alle Abschnitte der Harnkanälchen gleichmässig an der Ausscheidung der giftigen Substanzen betheiligt sind. Und man kann, um unsere Beobachtungen vollkommen zu erklären, wohl noch hinzufügen, dass bei demselben Gift noch nach der Individualität des einzelnen Thieres bald dieser, bald jener Harnkanälchenabschnitt vor-

wiegend mit der Ausscheidung des Giftes beschäftigt ist. Wenn wir endlich sehen, dass in manchen Fällen in den gewundenen Kanälchen vorwiegend Coagulationsnekrose, in den geraden dagegen fettige Degeneration vorhanden ist, so ist daran zu denken, dass das Gift die Epithelien der geraden Kanälchen erst in weniger concentrirter Form erreicht, weil dasselbe bereits durch das Harnwasser verdünnt worden ist. — Das mögen in groben Zügen die wesentlichen Punkte sein, die wir zur Erklärung der fettigen Degeneration der Nierenepithelien anzuführen hätten, wobei noch hervorgehoben werden muss, dass ein regelmässiges Fortschreiten der Degeneration nicht in gesetzmässiger Weise nachweisbar war.

In dieser Beziehung stehen die coagulationsnekrotischen Veränderungen am Nierenparenchym im Gegensatz zur fettigen Degeneration. Vom ersten bis zum letzten Versuch, d. h. in einer Zeit von 10—150 Stunden langer Einwirkung des Giftes sehen wir sie in beständigem Fortschreiten begriffen. Die Veränderungen, welche dabei die Kerne erleiden, sind ziemlich gleichartige. Im Anfang werden die Contouren des Zellkerns unregelmässiger, neben noch gut erhaltenen rundlichen, sieht man eckige und längliche. Endlich werden die Contouren ganz verwischt, nur die Kernkörperchen bleiben noch deutlich; und schliesslich ist auch dieses nicht mehr nachzuweisen. Das ist die Form des Kernzerfalls, welche bei weitem am häufigsten beobachtet wird, und worüber auch bei Anwendung feinerer histologischer Methoden genauere Details kaum aufzufinden waren. Bei Anwendung der Altmann'schen Methode war recht frühzeitig (schon nach 10 Stunden) die körnige Beschaffenheit, welche auch die Kerne der Nierenepithelien wenigstens bei starker Vergrösserung (homog. Immersion $\frac{1}{12}$) darbieten, verschwunden oder undeutlich. Diese Körnelung ist an normalen Nieren, besonders in den Zellen der gewundenen Kanälchen, wenn auch schwach, stets zu sehen und auch die Kernmembran tritt durch die Osmiumsäure deutlich hervor; dort wo Läsionen des Epithels eintreten, schwindet sie dagegen. Ebenso war die Körnelung, die Reinke[1]) durch seine Lysolmethode auffinden

[1]) Reinke, Ueber einige Versuche mit Lysol an frischen Geweben. Anatomischer Anzeiger. VII. No. 16.

konnte, an den erkrankten Theilen nicht mehr deutlich, oder wo man sie noch sah, fehlte der Glanz, den Reinke beschreibt; auch sah man oft Körner von ungleichmässiger Grösse in einem und demselben Kern. Diese feinen Veränderungen sind überhaupt die ersten Anzeichen einer Erkrankung der Zellen, so dass es fast scheint, als ob die Zwischensubstanz der Kerne eher betroffen wird, als die chromatische Substanz. Die Abnahme und schliesslich das Schwinden der Färbbarkeit der Kerne ist die weitere deutliche Veränderung, welche in ziemlich gleichmässiger Weise an den Kernen auftritt. Nur selten bleiben noch Chromatinkörner, welche dann in die Peripherie der Kerne rücken, länger erhalten, so dass mehr das Bild der Karyolysis entsteht, und nur in wenigen Fällen und an ganz wenigen Stellen sah man auch den Prozess der Karyorhexis: die charakteristischen Bestandtheile der Kerne waren in ungleichmässig grosse Kernbröckel zerfallen. Auffallend war, dass die Kerne bei Anwendung der Altmann'schen und Flemming'schen Methode länger sichtbar blieben — durch die graue Farbe — auch wenn eine Färbung nicht mehr gelang. — Alle diese Veränderungen treten ebenso, wie die weiter unten am Protoplasma zu beschreibenden zuerst und am ausgedehntesten an den Epithelien der gewundenen Kanälchen, erst später an den Kernen der geraden Kanälchen auf. — Die Veränderungen am Zellprotoplasma treten in einer Weise auf, dass man sie als successive fortschreitende bezeichnen kann. Schon bei Anwendung gewöhnlicher Fixirungs- und Färbemethoden (Alkohol- oder Sublimathärtung, Hämatoxylinfärbung) tritt das hervor. Die in den Nieren so ausgeprägten Eigenthümlichkeiten des Zellinhalts werden immer undeutlicher, die granulirte Beschaffenheit der Epithelien der gewundenen Harnkanälchen wird allmählich verwischt, die Epithelien werden heller; bei Anwendung der Weigert'schen Fibrinfärbung treten einzelne schwachblau gefärbte Körner hervor, die stellenweise sogar eine reihenförmige Anordnung zeigen, oder auch an den freien Rändern besonders reichlich angehäuft sind. Mitunter wird dadurch wohl ein ähnliches Bild hervorgebracht, wie es das normale Stäbchenepithel darbietet. Es unterscheidet sich aber dadurch von demselben, dass 1) die Körnerreihen viel weniger dicht an einander liegen und 2) die Körner viel grösser

sind, als die im normalen Inhalt der Nierenzellen. Es ist daher wahrscheinlich, dass diese Bilder gerade durch einen Schwund und vielleicht ein Zusammenfliessen von Granulis zu Stande kommen. Schliesslich sind aber auch die Körneranhäufungen nicht mehr zu sehen, und das Zellprotoplasma sieht verwischt, mitunter durch die Weigert'sche Färbung leicht diffus bläulich gefärbt aus. Hand in Hand mit diesen Veränderungen gehen Gestaltsveränderungen der Zellen, bald erscheinen sie gequollen, ihre Contouren unregelmässig gezackt und wie angefressen; bald sind sie bedeutend verkleinert und in kernlose rundliche Klumpen oder Schollen umgewandelt, die von der Basalmembran abgehoben sind. — Eigenartiger sind noch die Bilder bei Anwendung der Altmann'schen Methode. Wie schon O. Israel hervorgehoben, sind in der normalen Kaninchenniere in der Rindensubstanz die Altmann'schen Granula exquisit in Reihen angeordnet, die wie die Heidenhain'schen Stäbchen senkrecht von der Membrana propria aus zum Kern verlaufen; die Körner sind im Ganzen annähernd gleichmässig gross und in dem dem Kanälchenlumen angrenzenden Theil viel spärlicher vorhanden; nicht immer sind die Körner scharf rund, öfter eckig; ja mitunter finden sich statt ihrer kleine Fäden und Stäbchen. Sobald das Gift die Zellen stärker schädigt, werden Unregelmässigkeiten in der Körnerstruktur der Zellen sichtbar, die um so grossartiger sind, je länger bei dem Thiere die Krankheit dauert. Nach 10 Stunden sind kaum Unterschiede gegenüber den normalen Bildern wahrzunehmen; nur treten 3 Dinge mitunter hervor, 1) eine Umlagerung der Granula, indem dieselben sich gerade nach dem freien Rande der Zellen zu anhäufen und am Fusse derselben spärlicher werden; 2) ein Aufhören der stäbchenförmigen Anordnung der Granula in der Nierenrinde und dichtere Aneinanderlagerung derselben, 3) eine deutliche Vergrösserung der Zellgranula. Das konnte allerdings nur an wenigen Stellen beobachtet werden, und zwar in der Art, dass man in einer Zelle neben meist gleich grossen Körnern 1 oder 2 bedeutend grössere (2—3mal so grosse) Tropfen auffand. Endlich schien es auch, als ob die eckigen und fadenförmigen Zelleinlagerungen reichlicher wurden; doch konnte darüber eine völlige Sicherheit nicht erlangt werden. Je länger der Prozess dauert, um so

mannichfaltiger werden die Veränderungen der Granularstruktur. Bei solchen Thieren, die schon nach einigen 20 Stunden starben oder doch zu dieser Zeit bereits schwer erkrankt waren, war im Ganzen die Granularstruktur noch leidlich erhalten, so dass wenigstens selten Zellen aufgefunden wurden, die gar keine Zellgranula mehr enthielten; dann lagen sie meist an der Basis der Zellen, während der freie Rand frei blieb; aber auch das Umgekehrte wurde beobachtet; in beiden Fällen aber fand man mehr oder weniger zahlreiche Granula in dem Lumen der Harnkanälchen frei oder in Cylindern liegen, so dass man annehmen muss, dass die absterbenden Zellen ihre Körner auszustossen vermögen oder dass dieselben passiv durch eine Art Protoplasmaströmung herausgeschwemmt werden. Schliesslich sind namentlich in der Rinde zahlreiche Kanälchen vorhanden, die gar keine Zellgranula mehr enthalten und bedeutend verkleinert sind; in diesen Abschnitten sieht man denn auch in dem Lumen der Harnkanälchen vielfach verfilzte Fibrinfäden liegen, die oft in den Zellleib überzugehen scheinen. Derartige Bilder sind namentlich dort noch täuschender, wo noch Zellgranula an der Basis der Epithelien erhalten sind. Da glaubt man oft mit Sicherheit zunächst zu sehen, wie sich die Körner in Fäden umwandeln und wie schliesslich aus ihnen das gröbere oder feinere Fadengewirre hervorgeht.

Auch Israel (a. a. O. S. 329) hat ähnliche Bilder beschrieben und sich kurz dahin ausgesprochen, dass das Fibrin nur angelagert, die Zelle dagegen nirgends mit Gerinnsel erfüllt ist. Ich kann mich jedoch diesem Ausspruche mit solcher Sicherheit nicht anschliessen. Völlig eindeutige Bilder im Israel'schen Sinne habe ich nicht erhalten, denn gerade an vielen Stellen waren die noch deutlich erhaltenen Zellmassen nicht scharf von den Fibrinfäden abzugrenzen.

Aber auch für die umgekehrte Anschauung waren trotz eifrigen Suchens völlig einwandsfreie Bilder nicht aufzufinden, weil gerade dort, wo der Uebergang des Fibrins in das Zellprotoplasma am deutlichsten schien, die Contouren der Zellen nicht mehr erhalten waren und auch nicht unterschieden werden konnte, ob die bis an die Membrana propria reichenden Fibrinfäden zwischen oder in den Zellen lagen. Fig. 4 ver-

anschaulicht diese Verhältnisse besser als alle Beschreibungen und zeigt, wie verführerisch die Bilder sind, und wie sie jedenfalls besser für eine Coagulation des Zellprotoplasmas angeführt werden können, als für die gegenseitige Anschauung.

Fassen wir diese Einzelheiten zusammen, so können wir den Prozess als eine fortschreitende Auflösung des Zellprotoplasmas bezeichnen, wobei die Zellgranula theils zu Grunde gehen, theils aus der Zelle entweichen. Die verschiedenen Umlagerungen und Formveränderungen (Zusammenfliessen?) der Granula sprechen dafür, dass die nicht körnigen Bestandtheile des Inhalts eine Auflösung erfahren, wodurch das Zusammenhalten der Zellkörner aufgehoben wird. Dass die Veränderungen in der Granularstruktur bereits zu derselben Zeit beginnen, wie die Veränderungen der Zellkerne, steht in einem gewissen Gegensatze zu dem Befunde O. Israel's, der a. a. O. S. 324, 325 angiebt, dass die Granularstruktur auch an den vollkommen abgetödteten Zellen wohl erhalten war. Der Gegensatz ist aber durch die Verschiedenheit der Versuche leicht erklärbar. In unseren Versuchen findet ein langsames Absterben der Zellen statt, während bei Israel durch die vollständige Anämie rascher Zelltod eintrat. Zu gleicher Zeit treten aber durch die Wirkung des chromsauren Ammoniak auch weitere Circulationsstörungen ein, die zu einem Austritt wässriger Blutbestandtheile führen, so dass wir hier sehr frühzeitig dieselben Veränderungen vorfinden, welche in den Israel'schen Versuchen erst nach Wiederherstellung der Circulation eintreten konnten.

Die im Vorstehenden bereits gestreiften Veränderungen und Ausfüllungen der Harnkanälchenlumina stehen in so inniger Beziehung zur Cylinderbildung, dass sie erst im folgenden Abschnitt besprochen werden sollen.

### B. Die Cylinderbildung.

Die Frage nach der Entstehung und Zusammensetzung der Cylinder ist bekanntlich eine der bestrittensten in der Nierenpathologie. Wenn wir auch hier nicht direct die Aufgabe haben, die Entstehung dieser Bildung genau zu untersuchen, so ist es doch gerade für unsere Arbeit, wie bereits oben bemerkt, von grosser Wichtigkeit, ob und wann wir in dem Auftreten

der Cylinder das Anzeichen einer entzündlichen Nierenveränderung sehen dürfen.

Da erst vor Kurzem von Ernst (Ziegler's Beiträge. Bd. XII. S. 554 ff.) die Literatur über diese Frage ziemlich erschöpfend zusammengestellt, so können wir uns damit begnügen, die Hauptstreitpunkte hervorzuheben.

Zwei Ansichten sind im Wesentlichen über die Genese der Nierencylinder aufgestellt worden: 1) sie entstehen aus den flüssigen Bestandtheilen des Blutes durch Transsudation oder Exsudation und darauf folgende Gerinnung, 2) sie entstehen aus den Nierenepithelien oder ihren Bestandtheilen selbst durch eine Art von Secretion, Umwandlung oder Zerfall.

Bei der ersten Ansicht kann man zwei Unterabtheilungen machen. Die einen sehen in der Cylinderbildung nur den Ausdruck einer Circulationsstörung, ohne dass sie die Gerinnung der aus dem Blute ausgetretenen Flüssigkeit auf einen entzündlichen Vorgang zurückführen wollen, und sie mit der Fibringerinnung vergleichen. So z. B. Bizzozero, Oedemann und Key und vor Allem Ribbert, welcher in der That auch durch directe Versuche bewiesen hat, dass das nach Einengung der Nierenvene aus den Glomerulusschlingen austretende Transsudat nicht durch Zellthätigkeit, sondern durch die Berührung mit der Harnflüssigkeit gerinnt, wobei er der sauren Reaction des Harns eine besondere Wichtigkeit zuspricht. — Die anderen betrachten dagegen die hyalinen Cylinder als das Produkt einer Fibringerinnung und sehen in ihrem Auftreten den Ausdruck einer Entzündung, die sie geradezu mit den croupösen (serös-fibrinösen) Schleimhautentzündungen vergleichen. So vor Allem Henle, Rindfleisch, Bartels, C. O. Weber, E. Wagner, Conheim, Weigert, Weissgerber und Perls, Neelsen, Posner, Singer und viele Andere. Weigert hat dabei am schärfsten ausgesprochen, dass die eigenthümliche Gerinnung, welche die fibrinogenhaltige Flüssigkeit in den Nieren erleidet, bald durch weisse Blutkörperchen, bald durch zerfallende Epithelien hervorgebracht werden kann; und ihm sind viele, besonders Posner gefolgt. In neuester Zeit hat diese Partei eine besondere Stütze erhalten durch die Untersuchungen von O. Israel und P. Ernst. Israel kennt schon die fädigen Fibrincylinder und spricht sich

über seine Befunde folgendermaassen aus: „ich habe nun in einer Reihe von menschlichen Nephritiden mittelst Weigertfärbung die fast ausschliesslich in der Marksubstanz befindlichen Cylinder dargestellt, und die Reaction übereinstimmend mit den Cylindern der Kaninchen wiedergefunden. Es ist demnach in hohem Maasse wahrscheinlich, dass auch in der menschlichen Pathologie das in der Niere gerinnende Eiweiss Fibrin sei und dem durch die abgestorbenen Epithelien nicht mehr zurückgehaltenen Serum entstamme, während die nicht spontan gerinnenden Proteide das im Urin der Nephritiker nicht gelöste Eiweiss liefern und am Auftreten der Cylinder unbetheiligt sind.“ Fädige Ausscheidung von Fibrin in den gewundenen Harnkanälchen und solide Fibrinmassen fand Israel nach temporärem Verschluss der Nierenarterien. Aus dem dichten Filzwerk liessen sich die soliden Cylinder verfolgen, so dass an der Identität beider nicht zu zweifeln sei.

Ernst geht davon aus, dass Weigert selbst die früher bestehende Anschauung, in homogenen, strukturlosen Massen könne sich kein Fibrin finden, umgestossen, und dass er sowohl wie sein Schüler Schäfer Uebergänge von fädigem zum hyalinen Fibrin nachgewiesen haben, und indem er in Allem, was sich nach Weigert färbte, Fibrin erkennt, glaubt er die verschiedenen Cylinder, von den fädigen und den tiefblauen homogenen an bis zu den ganz schwach oder gar nicht mehr tingirten hyalinen, wie wir sie alle in Fig. 1 abgebildet haben, schon als „Uebergänge vom reinen Fibrin zum reinen Hyalin“ ansprechen zu sollen. Er hält die intensiv blau gefärbten Cylinder für die zuerst auftretenden und aus ihnen, nimmt er an, entwickeln sich durch Entfärbung, die in concentrischen Ringen von der Peripherie ausgeht, die hyalinen. „Wenn ich gezeigt habe, sagt er am Schlusse seines Aufsatzes (S. 564), dass die fibrinösen Cylinder allmählich eine Umwandlung erfahren und zu hyalinen werden, so möchte ich nicht den Eindruck erwecken, als halte ich solche Herkunft der Cylinder für die einzig mögliche. Ich will nicht gesagt haben, dass jeder hyaline Cylinder weiter oben im Strombett aus Fibrin bestanden haben müsse, obgleich ich auf der anderen Seite mir vorstellen kann, dass es sich so verhalten mag. Nur kann ich dieses weder nach der einen noch nach der anderen Richtung hin beweisen.“

Auf der anderen Seite hat sich besonders Rovida dahin ausgesprochen, dass die hyalinen Cylinder Secretionsprodukte der Epithelien seien; eine Ansicht, die in ähnlicher Weise schon vorher von Buhl aufgestellt war. Key, Virchow und Senator, auch Langhans lassen neben dieser Auffassung noch die Möglichkeit zu, dass sich die Epithelien direct in hyaline Cylinder umwandeln, während Bayer, Burkhardt als hauptsächliche oder ausschliessliche Entstehungsart der Cylinder eine directe Umwandlung der Epithelien annehmen. — Lubarsch[1]) endlich hat in neuester Zeit die Ansicht entwickelt, dass wenigstens ein Theil der Nierencylinder, nehmlich die nach der Weigert'schen Methode färbbaren, durch Secretion, Umwandlung und Zerfall der Harnkanälchenepithelien entstehen, wobei er allerdings noch der transsudirenden eiweisshaltigen Flüssigkeit die Rolle eines Verklebungsmaterials zuschreibt. Insofern er eine einheitliche Entstehungsweise der Nierencylinder nicht annimmt, stimmt er mit vielen Autoren überein, welche, wenn sie auch noch so entschieden für eine bestimmte Entstehungsweise eingetreten sind, zum Schlusse doch noch eine Reservation machen, dass noch eine andere Entstehungsart möglich wäre, wie z. B. Ribbert, auch Langhans, Ernst, Senator.

Lubarsch hat nun aber besonders die Gründe aus einander gesetzt, welche zunächst gegen die eben entwickelte Anschauung von Israel und Ernst sprechen, welche sich hauptsächlich auf das Verhalten der Cylinder zur Weigert'schen Fibrinfärbung stützen: 1) hat er ausgeführt, dass durch die Weigert'sche Methode eine grosse Reihe von fädigen und hyalinen Substanzen gefärbt werden, die mit Fibrin nichts zu thun haben, wie vor Allem Bindegewebsfasern der Haut, elastische Fasern, Epithelfasern, Mucin; das Colloid der Schilddrüse Glykogen[2]), manche Corpora amylacea der Prostata und der

[1]) Lubarsch, Ueber die Natur und Entstehung der Nierencylinder. Centralblatt für Allgem. Pathologie u. pathologische Anatomie. 1893. Bd. IV.

[2]) Zuerst von Lubarsch nachgewiesen in: „Ueber das Vorkommen und die Bedeutung von Glykogen in normalen und pathologischen Bildungen. Sitzungsbericht der naturforschenden Gesellschaft in Rostock. Jahrg. 1892.

Schleimhäute der Harnwege, endlich die sogen. Russel'schen Fuchsinkörperchen; 2) hat er bewiesen, dass die auf die Weigert'sche Färbung positiv reagirenden Cylinder durchaus nicht nur bei solchen Nierenveränderungen vorkommen, die als acut entzündliche anzusehen sind. Solche „Fibrin"-Cylinder und homogene tropfenförmige Gebilde finden sich in sehr zahlreichen Fällen, in denen das Gemeinsame eine mehr oder weniger ausgesprochene Veränderung des Zellprotoplasmas ist: in 2 Fällen von leukämischer Infiltration der Niere mit starker fettiger Degeneration, bei Amyloidniere mit starker Parenchymveränderung aber ohne Entzündung, bei einem metastatischen Sarcom der Schweineniere innerhalb der comprimirten Partien, in einem kleinen papillären Adenom der Nierenrinde, in Nierencysten bei einfacher Atrophie in frischen Infarkten der menschlichen und Kaninchenniere, in Fällen von vorwiegend parenchymatöser Degeneration mit ganz geringer Entzündung, in icterischen Nieren, endlich, wenn auch in sehr spärlicher Weise in Stauungsnieren." 3) Hat er gezeigt, dass die Uebereinstimmung der Färbung zwischen fädigem Fibrin und den homogenen Cylindern sich im Wesentlichen nur auf die eine Färbungsmethode bezieht. 4) Hat er durch positive Beobachtungen wahrscheinlich gemacht, dass die Färbbarkeit der Cylinder nach der Weigert'schen Methode durch eine Beimischung tropfenförmiger Epithelbestandtheile bewirkt ist und 5) hat er die Beweiskraft der Israel'schen und Ernst'schen Uebergangsgebilde erschüttert. —

Indem wir für den 1. und 2. Punkt hervorheben, dass wir auch in weiteren Untersuchungen die Angaben von Lubarsch durchaus bestätigen konnten, erübrigt es noch auf die 3 letzten Punkte auf Grund unserer Versuche und anatomischer Untersuchungen an menschlichen Nieren genauer einzugehen. A priori muss man ja durchaus zugeben, dass hyaline durchsichtige Substanzen aus fädigem Fibrin hervorgehen oder wenigstens durch dieselben Momente bedingt sein können. Das kann man ja gerade bei den Entzündungen der serösen und Schleimhäute, die zum Vergleich mit dem Nierencroup herangezogen werden, besonders gut beobachten. Bei den etwas älteren fibrinösen Pleuritiden findet man, wie besonders von Recklinghausen und Weigert hervorgehoben haben, in den frischsten oberflächlichen Auf-

lagerungen fädige zarte Fibrinmasse, in den tieferen älteren Schichten hyaline Balken und Weigert betont, dass das sogen. kanalisirte Fibrin nichts als in Hyalin umgewandeltes Fibrin ist. Und für die durch Diphtheriebacillen hervorgerufenen Schleimhauterkrankungen hat Weigert sogar den Versuch gemacht, es zu erklären, warum gleichzeitig an einer Stelle (Rachen, Gaumen u. s. w.) hyaline Massen, an anderen (Trachea) gewöhnliches Fibrin gebildet wird. Er meint nehmlich, dass durch die Einwirkung eines sehr bedeutenden Plasmaüberschusses auf die geronnenen oder gerinnenden Substanzen das Hyalinwerden begünstigt ist, und findet in den verschiedenen anatomischen Einrichtungen der Schleimhäute des Rachens und der Luftröhre die Ursache des verschiedenen Verhaltens bei ein und derselben Krankheit.

Und auch noch später haben Weigert und seine Schüler (Goldmann, Schäfer) diese Ansicht weiter begründet; ja Weigert selbst hat bereits für die Nierencylinder die Frage erörtert, ob nicht in ihnen Fibrin nachzuweisen sei, hat aber nur in den sogenannten tropfenförmigen Cylindern eine positive Reaction erhalten. Wenn nun mit Recht von Israel und Ernst ein grosses Gewicht auf die Uebergänge zwischen fädigem Fibrin und Hyalin gelegt ist, so wird man um so mehr verlangen müssen, dass solche Uebergangsbilder auch wirklich klar dargestellt und womöglich abgebildet werden. Das ist, wie bereits Lubarsch hervorgehoben hat, von Ernst gar nicht geschehen, und auch Israel giebt nur an, dass sich in den Kaninchenversuchen mit temporärem Verschluss der Nierenarterie in den Markstrahlen verfolgen lässt „wie aus einem dichten Filzwerk vorwiegend der Länge der Kanälchen entsprechend verlaufender Fasern sich die soliden Cylinder zusammensetzen“. Lubarsch giebt, ebenso wie Ribbert, zu, dass solche Bilder, wenn auch äusserst selten, vorkommen können. Und auch wir müssen gestehen, dass wir seit dem Erscheinen der Lubarsch'schen Arbeit Bilder gesehen haben, die kaum anders, wie als Uebergänge zwischen fädigem Fibrin und solidem Hyalin zu denken sind; aber das ist jedenfalls bei der Vergiftung mit chromsaurem Ammoniak eine grosse Ausnahme. In der Regel kann man vielmehr sehen, dass die fädigen Fibrinmassen, auch wenn sie nach längerer Zeit in der

Niere verweilen, keine Veränderungen eingehen. Auch nach 4—5 Tagen stehen sich noch die fädigen Fibrinausscheidungen und die Cylinderbildungen scharf gegenüber. Nur einmal konnte ich Uebergänge sehen bei einem jungen, mit chromsaurem Ammoniak vergifteten Kaninchen, das nach 32 Stunden im moribunden Zustand getödtet wurde, und ferner noch in einem, weiter unten näher zu erörternden Fall von subchronischer Nephritis bei einem 20jährigen Manne. In beiden Fällen konnte man in einzelnen gewundenen Kanälchen und abführenden Schenkeln in einem Theil der Kanälchen ein richtiges Fibrinnetz zu sehen bekommen, welches allmählich in solide Schollen überging, die entweder ganz oder in körniger Weise die Fibrinfärbung annahmen. Solche Bilder können wohl als Uebergangsbilder aufgefasst werden, doch ist auch hier, wie weiter unten gesagt werden soll, auch eine andere Deutung möglich. Daneben aber kommen namentlich in unseren Versuchen, aber auch in menschlichen Nieren Bilder vor, die uns Uebergangsbilder vortäuschen und keine sind. Lubarsch hat darauf hingewiesen, wie Zerklüftungen von Cylindern vorkommen, welche solche Uebergangsbilder vortäuschen können, und er beschreibt in einer Amyloidniere Stellen, wo in unregelmässiger Weise gefärbte und ungefärbte Streifen mit einander abwechseln und somit der Eindruck entsteht, „als fügten sich dicke Fibrinfäden zum soliden Cylinder zusammen“. Aber es handelt sich dabei thatsächtlich entweder um ein Auftreten unregelmässig gestalteter Lücken im Cylinder oder um eine Abwechslung von Streifen ungefärbter und gefärbter Substanz. Dass wirklich ein Uebergang von Fibrin in solide Cylinder vorkommt, wird man nur dann zugestehen können, wenn ein wirkliches Netzwerk verfilzter Fäden und Streifen in einem soliden Cylinder endet. Und demnach wird man Bilder, wie sie unsere Figuren 1 und 3, zeigen nur als „Pseudoübergangsbilder“ auffassen dürfen. Aber für die Ergebnisse unserer Versuche ist es überhaupt ziemlich belanglos, ob letztere Uebergangsbilder vorkommen oder nicht; denn es hat sich als ein ganz constantes Ergebniss herausgestellt, dass die hyalinen Fibrincylinder, so nenne ich mit Lubarsch der Kürze halber, die auf die Weigert'sche Färbung positiv reagirenden Cylinder — bedeutend früher auftreten, als das fädige Fibrin,

welches sich in den gewundenen Harnkanälchen und den Glomeruluskapseln nachweisen lässt. Die ersteren treten schon reichlich nach 10stündiger Einwirkung des Giftes, letztere, wenn man von ganz jungen Thieren absieht, erst nach 50 Stunden auf. Niemals gelingt es vor dem Auftreten der soliden Cylinder fädiges Material nachzuweisen, ja es gelang kaum einen Zeitpunkt zu finden, wo unfärbbare Cylinder und Epithelveränderungen allein vorhanden gewesen wären. Deswegen ist es für unsere Versuche von vornherein ausgeschlossen, dass die hyalinen Fibrincylinder aus fädigen entstanden wären. Es bleibt nur zu erörtern, ob es sich bei ihrer Bildung zwar dem Wesen nach um einen der Fibringerinnung gleichen oder wenigstens sehr nahe stehenden Vorgang handelt, wo aber durch die Besonderheit der Verhältnisse statt der fädigen, die klumpige, hyaline Gerinnungsform eintritt. A priori hängt die Entscheidung dieser Frage davon ab, welche Factoren man für das Zustandekommen einer Fibringerinnung für nöthig hält. Glaubt man, dass die fibrinoplastische Substanz und das Fibrinferment im Wesentlichen nur von den Leukocyten geliefert werden kann, so kann man von vornherein sagen: es sind in unseren Versuchen nach 10, ja nach 30 und 40 Stunden die Bedingungen für eine Fibringerinnung überhaupt nicht vorhanden, denn eine Leukocytenauswanderung ist zu dieser Zeit noch nicht eingetreten, nur Austritt seröser Flüssigkeit und beginnender Zerfall von Epithelien ist nachzuweisen. Aber, selbst wenn man auch anderen Zellen als den Leukocyten, die Eigenschaft zuerkennen will, fibrinoplastische Substanz und Fibrinferment zu liefern, so ist das sicher nur dann der Fall, wenn grössere Mengen solcher Zellen zu Grunde gehen. So kann man allerdings bei Injection grösserer Mengen von Leber- und Nierenzellen in die Blutbahn von Kaninchen neben Blutplättchenthrombose auch hie und da Fibringerinnung wahrnehmen, aber eben nur dann, wenn erhebliche Mengen dieser Zellen zu Grunde gehen[1]). Also schon aus diesem Grunde ist es unwahrscheinlich, dass die hyalinen Nierencylinder in unseren

[1]) Uebrigens ist auch hierbei noch eine Mitwirkung von Leukocyten denkbar, da die Zellsubstanzen positiv chemotactisch wirken, wie man direct beobachten kann.

Versuchen durch eine Art von Fibringerinnung entstehen. Aber es sind auch, abgesehen hiervon, die Bedingungen gar nicht erfüllt, unter denen eine hyaline Fibringerinnung nach Weigert zu Stande kommen kann. Denn man kann in dieser Zeit, selbst wenn man ohne Weiteres zugiebt, dass eiweissreiches Serum durch die Gefässe hindurchtritt, nicht von einem bedeutenden Ueberschuss der plasmatischen Theile gegenüber den gerinnenden oder geronnenen Massen sprechen. Im Gegentheil ist, soweit sich das mikroskopisch beurtheilen lässt, der Austritt seröser Blutbestandtheile zum mindesten geringfügig. Denn eiweisshaltige Flüssigkeit lässt sich in den Glomeruluskapseln nur recht spärlich nachweisen, während umgekehrt die Coagulationsnekrose der Epithelien schon eine recht bedeutende ist. Es sind also zu dieser Zeit weder die Bedingungen für eine hyaline, noch für eine fädige Fibringerinnung gegeben. Diese Bedingungen werden erst später erfüllt, wenn die flüssigen Transsudationen immer grossartiger werden, wenn das Epithel total und in grossen Massen zerfällt und zugleich auch Leukocyten aus den Glomeruluskapseln und den Venen austreten. Selbst dann aber, wo die flüssigen Exsudationen viel bedeutender sein müssen, wie im Anfang und noch viel mehr geronnenes Material vorhanden ist, kommt jener von Weigert selbst postulirte Plasmaüberschuss nicht zu Stande, und deswegen tritt auch jetzt nur eine fädige Fibringerinnung ein. Weigert selbst meint allerdings, die hyaline Gerinnung könne auch dann eintreten, wenn gegenüber der in nicht übertriebener Menge durchströmenden Plasmamasse die Grösse der gerinnenden Substanzklümpchen eine solche ist, dass jene (die Plasmamasse) sogleich einen beträchtlichen Ueberschuss darstellt, gegenüber den einzelnen gerinnenden Heerden, und führt gerade als Beispiel dafür die Bildung der Nierencylinder aus absterbenden Nierenepithelien bei der Chromvergiftung an. Allein die durch unsere Versuche völlig sicher gestellte Thatsache, dass eine sichere Fibringerinnung erst eintritt, wenn die Verhältnisse noch viel weiter im Weigert'schen Sinne ausgebildet sind, als im Beginne der Chromvergiftung, zeigt doch, dass eben ein derartiges Verhältniss zwischen Plasmadurchströmung und Grösse der gerinnenden Massen nicht vorhanden gewesen sein kann. Liegt es doch auf

der Hand, dass für ein derartiges Verhältniss nicht objective Maasse vorhanden sein können, sondern eine subjective Schätzung eintritt, wobei auch die begreifliche Vorliebe für eine Theorie den Ausschlag geben kann. — Mit diesem Ergebnisse der Thierexperimente stimmen nun die Beobachtungen an menschlichen Nieren besonders gut überein. Schon Ernst hat merkwürdigerweise, ohne allerdings die Bedeutung seiner Befunde zu würdigen, hervorgehoben, dass er bei acuten Entzündungen mit trüber Schwellung von Fibrin (fädiges oder hyalines?) wenig bemerkt habe, und Lubarsch hat, wie schon oben bemerkt, gezeigt, dass die hyalinen Fibrincylinder auch bei zahlreichen Prozessen vorkommen, wo weder die Bedingungen für eine fädige noch für eine hyaline Fibringerinnung erfüllt sind. Wenn bei amyloider Degeneration der Niere mit geringfügigen Epithelveränderungen, wenn in den erweiterten Harnkanälchen atrophischer Nieren und endlich bei Stauungsvorgängen in den Nieren ebenfalls die „Fibrin"cylinder gefunden werden, so liegt es auf der Hand, dass sie hier nicht das Produkt einer Fibringerinnung sein können. Denn das wird von Niemand angenommen und noch viel weniger bewiesen werden können, dass bei diesen geringfügigen Nierenveränderungen die Bedingungen für eine hyaline Fibringerinnung erfüllt wären. Andererseits fand Lubarsch wirklich fädiges Fibrin nur bei frischen entzündlichen Vorgängen, sei es, dass es sich um ganz acute Nierenentzündungen, sei es, dass es sich um chronische und subchronische Formen mit frischen Nachschüben oder Amyloiddegeneration mit frischer Entzündung handelt. Wir haben auch hierin seine Beobachtungen, wie unten noch ausführlicher dargestellt werden wird, bestätigen müssen und wollen nur noch hinzufügen, dass man auch in frischen anämischen Infarkten vom Menschen und Kaninchen Fibrin auffinden kann, aber, wie schon Weigert (Centralbl. für allg. Pathologie. No. II. S. 801) hervorgehoben hat, in der Umgebung der Infarkte, wo die entzündliche Reaction stattfindet. Aber auch das Vorkommen innerhalb der Infarkte, was Weigert notirt und das wir auch in geringem Maasse gesehen haben, steht durchaus im Einklang mit den oben entwickelten Anschauungen; denn auch hier können stellenweise, wenn irgendwo die Circulation noch erhalten ist und genug Plasma das abge-

storbene Gewebe durchströmt, alle Bedingungen für das Zustandekommen der Fibringerinnung erfüllt sein.

Neben diesen wohl wichtigsten Bedenken kommt es noch weiter in Frage, welche positiven Beweise, ausser den theoretischen Ueberlegungen, denn für die Fibrinnatur der Cylinder vorhanden sind. Und da bleibt, ausser den bereits besprochenen Uebergangsbildern, nur die Uebereinstimmung der Cylinder mit dem Fibrin in chemischer und tinctorieller Hinsicht übrig. Nun hat schon Rovida angegeben, dass die Cylinder zwar manche chemische Eigenschaften mit dem Fibrin gemeinsam hätten (Verhalten zu Metallsalzen, Alkohol, alkoholischen Jodlösungen, Gerbsäure, Essigsäure, Millon-Reagens, Löslichkeit im Harnstoff), dass aber das verschiedene Verhalten gegen Wasser, Kochsalz und Mineralsäure gegen eine Identität sprächen. Aehnlich liegt es mit der färberischen Uebereinstimmung. Abgesehen davon, dass dieselbe, wie durch Lubarsch überzeugend bewiesen ist, nicht von ausschlaggebender Bedeutung ist, so kann man von einer tinctoriellen Uebereinstimmung nur im Verhalten zur Weigert'schen Fibrinfärbung reden. Schon bei einer anderen Färbung, welche fädiges Fibrin gut färbt, bei der Altmann'schen Säurefuchsinmethode ist diese Uebereinstimmung kaum noch vorhanden, d. h. eine nicht geringe Anzahl von Cylindern, die die Weigert'sche Fibrinfärbung geben, reagiren nicht mehr oder nicht vollständig auf die Altmann'sche Methode, wie in mehreren unserer Versuche durch Controlpräparate nachgewiesen werden konnte. Ebenso hat Lubarsch bereits gezeigt, dass die Russel'sche Fuchsinmethode zwar viele Cylinder, aber nicht fädiges Fibrin färbt. Auch in unseren Versuchen zeigte es sich, dass die meisten Cylinder, die sich nach der Weigert'schen Methode färbten, auch im Grossen und Ganzen dieselben Besonderheiten beobachten, wie bei jener Färbung. Der Farbenton schwankt zwischen hochroth bis blassrosa und die Vertheilung der farblosen Substanz ist ebenso, wie bei der Weigert'schen Methode. Bald ist das Centrum gefärbt und von einem ungefärbten Mantel umgeben, bald ist es umgekehrt, bald ist auch die Vertheilung eine unregelmässige, Lücken und Spalten treten auf, wie dies die Abbildung in Fig. 2 auf's Deutlichste zeigt. Eben so wenig ist bei Anwendung der Ernst'schen Hyalinmethode eine Ueber-

einstimmung zwischen der Fibrin- und Cylinderfärbung festzustellen. Ersteres färbt sich hellgelb, letztere dagegen orangenfarben und braungelb. Somit spricht ein Punkt nach dem anderen dagegen, dass die Hyalincylinder — besonders unserer Versuche — aus Fibrin beständen oder auch nur durch einen der Fibringerinnung nahe verwandten Vorgang erzeugt würden. Weder die theoretischen Ueberlegungen allgemeiner Natur, noch histologische Beobachtungen, noch chemische und färberische Reactionen, die für diese Anschauung in's Feld geführt werden, haben einer scharfen Kritik Stand gehalten. Es bleibt demnach die Aufgabe übrig, positiv festzustellen, welcher Natur die in Rede stehenden Cylinder sind. Hierfür kommen von den oben erörterten Ansichten hauptsächlich noch die von Ribbert und die von Rovida, Key, Ottomar Baier, Virchow, Senator, Langhans und Lubarsch vertretenen in Betracht. —

Ribbert ist vor Allem auf Grund von Kaninchenversuchen, in denen die Nierenvene temporär abgeklemmt wurde, zu der Ueberzeugung gekommen, dass die hyalinen Cylinder durch Transsudation einer eiweissreichen Flüssigkeit entstehen, die durch die Harnflüssigkeit in die starre Gerinnungsform übergeführt wird. Macht man derartige Abklemmungsversuche und schneidet nach etwa ½ Stunde eine Niere heraus, und legt sie in Harn, Harnstofflösung oder Salzsäure, oder tödtet man die Thiere 1½—2 Stunden nach der Wiederherstellung der Circulation, so findet man besonders reichlich derartige hyaline Ausscheidungen und man findet sie auch dort, wo eine Beimischung zerfallender Nierenepithelien oder ihrer Bestandtheile nicht stattfinden kann, nehmlich in den Glomerulusschlingen.

Ribbert hält daher die meisten Cylinder für derartige Transsudatcylinder, wobei sich allerdings weisse und rothe Blutkörperchen und abgestossene Zellen, sowie Bestandtheile derselben dem hyalin werdenden Eiweiss beimischen können, doch lässt er auch die Möglichkeit offen, dass ein kleiner Theil der Cylinder aus solchen Protoplasmamassen allein gebildet werden kann. Nun muss man durchaus zugeben, wie auch Lubarsch in seinem Referat über Ribbert's Arbeit (Fortschritte der Medicin. Bd. 12. S. 87) zugegeben hat, dass es solche reine Transsudationscylinder giebt. Die Ribbert'schen Versuche sind in

der That beweiskräftig. Aber es fragt sich, ob gerade die auf die Weigert'sche Methode positiv reagirenden Cylinder auf diese Weise entstanden sein können; denn es ist nicht gut denkbar, dass die Beziehungen der hyalinen Massen zu dieser Färbung rein zufällig sind, und man müsste selbst dann noch eine Erklärung dieses Verhaltens suchen, wenn man mit Ribbert annehmen wollte, dass die Beziehungen der hyalinen Cylinder zur Weigert'schen Färbung „durchaus inconstante" sind. Es war deswegen geboten, die Ribbert'schen Grundversuche zu wiederholen und die dann auftretenden hyalinen Ausscheidungen auf ihr Verhalten zur Weigert'schen Färbung zu prüfen. Das Ergebniss mehrerer, von mir gemachter Versuche war übereinstimmend: weder in den hyalinen Ausfüllungen der Glomeruluscapillaren noch in den Cylindern der Harnkanälchen konnte jemals eine Blaufärbung mit der Weigert'schen Methode erzielt werden. Schon hiedurch wird es wahrscheinlich gemacht, dass die nach der Weigert'schen Methode färbbaren Cylinder nicht einfache Transsudatcylinder sein können.

Untersuchen wir deswegen, wodurch die Blaufärbung der Cylinder bedingt ist, so bleiben nach den obigen Ausführungen nur noch 2 Möglichkeiten übrig. Die erste ist von Lubarsch näher erwogen und für die Entstehung verwerthet worden: dass die specifische Färbung durch die Beimischung bestimmter Protoplasmatheilchen hervorgebracht wird. Wir werden darauf ausführlicher eingehen müssen. Eine zweite Möglichkeit drängt sich auf, wenn man ganz allgemein die hyalinen Gebilde betrachtet, die sich nach der Weigert'schen Methode färben. Vergleicht man z. B. die colloiden Ausfüllungen der Schilddrüsenbläschen und die Bindegewebsfibrillen der Haut, die sich nach der Weigert'schen Methode färben, mit denen, die sich negativ dazu verhalten, so wird man immer den Eindruck erhalten, als ob es die dicksten Gewebsformen und Balken, die dicksten Colloidcylinder sind, welche sich positiv zur Fibrinfärbung verhalten. Man kann geradezu sagen, je zäher und dichter die colloiden Cylinder der Schilddrüse sind, um so intensiver färben sie sich und man findet in der That allerlei Abstufungen in der Blaufärbung des Schilddrüsencolloids vor. Und ein gleiches

Verhalten zeigen diese Massen auch noch bei anderen Färbungen, z. B. bei der Ernst'schen Hyalinfärbung, vor Allem aber bei der Jod- und Gentianaviolettamyloidreaction. Schon Kyber hat hervorgehoben, dass das gewöhnliche Schilddrüsencolloid stellenweise die Gentianamyloidreaction giebt, d. h. roth erscheint und wir haben das durchaus bestätigen müssen, auch bei Anwendung verdünnter Essigsäurelösungen als Differenzirungsmittel, wie wir besonders gegen Wichmann hervorheben wollen. Einzelne Colloidcylinder erscheinen dann nur blauroth, andere dagegen intensiv roth, fast so leuchtend roth, wie die amyloide Substanz. Dieselben Massen geben auch bei Anwendung verdünnter Jodlösungen eine leichte gelbbraune Färbung. Und immer lässt es sich zeigen, dass es dieselben Cylinder sind, die auch bei der Weigert'schen und Russel'schen Färbung blau, bezw. roth werden. Es liegt daher der Gedanke nahe, dass das verschiedene Verhalten durchsichtiger hyaliner Substanzen und gequollener Fasern zu den verschiedenen Färbungen, nicht der Ausdruck einer chemischen Verschiedenheit ist, sondern vielmehr auf physikalischen, besonders optischen Differenzen beruht. Es ist sehr wohl möglich, dass in den dichteren, eingedickten Cylindern und Fasern der Farbstoff besser festgehalten und dichter zusammengelagert wird, wie in den dünneren, noch halb flüssigen Massen, und dass auch die besonderen Verhältnisse bei der Anwendung der Amyloidreactionen auf verschiedener Brechung der Lichtstrahlen in den dünneren oder dichteren Medien beruhen. So richtig mir diese Anschauung für das Verhalten des Schilddrüsencolloids erscheint, so wenig kann ich sie doch in vollem Umfange auch auf die Verhältnisse bei den Nierencylindern ausdehnen. Und zwar aus folgenden Gründen: 1) lässt sich auch im ungefärbten Zustand nicht feststellen, dass die Fibrincylinder dichter gefügt sind, als die einfachen (zur Weigertfärbung sich negativ verhaltenden) Cylinder. 2) Treten die verschieden färbbaren Cylinder gleichzeitig auf und es ist durchaus nicht immer nachzuweisen, dass die blau gefärbten Cylinder um so reichlicher werden, je länger der Prozess dauert. 3) Ist die noch weiter unten zu besprechende Vertheilung blau färbbarer Tropfen in den unfärbbaren Cylindern sicherlich keine Eindickungserscheinung. Wenn wir es demnach

auch nicht für unmöglich halten, dass namentlich bei chronischen Nierenentzündungen die Blaufärbung einzelner Cylinder auf rein physikalische Verhältnisse zurückzuführen ist, so müssen wir doch im Ganzen nach einer anderen Erklärung suchen und uns deswegen mit der bereits oben erwähnten Ansicht von Lubarsch befassen, der für seine Anschauung hauptsächlich Folgendes geltend macht: 1) Die Fibrincylinder finden sich bei allen Prozessen, wo ein Zerfall von Nierenepithelien vorkommt: 2) finden sich eigenthümliche Beziehungen zwischen Protoplasmakörnern der Harnkanälchenepithelien und blau färbbaren Tropfen in den Nierencylindern oder den Harnkanälchen. Lubarsch führt darüber Folgendes aus: in den Nierenepithelien sieht man einen eigenthümlich körnigen Zerfall des Protoplasmas. Diese Körner sind von unregelmässiger Grösse, zeigen mitunter eine reihenförmige Anordnung und nehmen bei Anwendung der Weigert'schen Fibrinmethode einen grauen bis graublauen Farbenton an, werden auch durch die Russel'sche Methode leicht geröthet. In den Harnkanälchen — besonders den geraden findet man zahlreiche rundliche, nach der Fibrinmethode sich blau bis violett färbende Tropfen, die auch im Gegensatz zum ächten fädigen Fibrin durch die Russel'sche Methode intensiv roth gefärbt werden. An manchen Stellen sind es nur 2—3 Tropfen, die eben dem freien Rande einer Epithelzelle aufliegen, während in anderen Kanälchen 50 und mehr Tropfen liegen, die das Lumen fast völlig ausfüllen. „In einzelnen Kanälchen bilden nun diese Tropfen den Kern eines homogenen, nach Weigert farblosen Cylinders, der sich concentrisch geschichtet um sie legt, wieder an anderen Stellen sieht man homogene Cylinder, welche die Fibrinreaction ablehnen und nur in wechselnder Anzahl die blau färbbaren Tropfen enthalten, endlich findet man auch Bilder, wo ein homogener unfärbbarer Cylinder an den Rändern mit zahllosen feinen blauen Tropfen besetzt ist, von denen einzelne auch deutlich dem freien Rande der Epithelzellen aufliegen." Uebergänge zwischen diesen tropfigen Gebilden und fädigem Fibrin hat Lubarsch nicht in deutlicher Weise gesehen, wohl aber solche zwischen den grossen Tropfen und den hyalinen Cylindern. Wir haben diesen Schilderungen nur wenig hinzuzufügen: denn unsere ausführlichen Beschreibungen zeigen, dass

die von Lubarsch an menschlichen Nieren erhaltenen Befunde sich ebenso in unseren Kaninchenversuchen vorfanden. Ja, es gelang uns sogar in den Epithelien beim körnigen Zerfall derselben Körner nachzuweisen, die bei der Färbung nach Weigert oder Russel nicht nur einen blauen oder rosa Schimmer annahmen, sondern deutlich hellblau und rosa gefärbt erschienen; — im Lumen dieser oder benachbarter Kanälchen lagen denn auch neben den intensiver gefärbten Tropfen solche mehr hell gefärbte Gebilde. — Von noch grösserer Bedeutung sind nun aber die Ergebnisse, die wir bei Anwendung der Altmann'schen Methode zur Darstellung der Zellgranula erzielten. Durch sie wird erst der stricte Beweis für die Lubarsch'sche Ansicht geliefert, durch sie werden die oben beschriebenen Befunde erst in das richtige Licht gesetzt. — Diese Ergebnisse, die schon im Einzelnen geschildert sind, können wir kurz dahin zusammenfassen: Während in den ersten 10 Stunden nach Einwirkung der chromsauren Salze deutliche Veränderungen in Form, Anordnung und Lagerung der Zellgranula kaum bemerkbar sind, treten dieselben bei längerer Dauer der Krankheit immer deutlicher hervor.

Die Zellgranula häufen sich am freien Rande der Zellen an, treten aus, sintern hier zu grösseren Klumpen zusammen, die endlich ganz in hyaline Cylinder übergehen.

Vergleicht man unsere Figuren 4 und 1—3 mit einander, so sieht man genau, ebenso wie bei Anwendung der Weigert'schen Färbung, alle die von Lubarsch bereits geschilderten Verhältnisse, wie homogene Cylinder bald über und über mit den Zellgranulis besetzt sind, bald nur im Centrum oder der Peripherie dieselben enthalten. Dass aber die in den Kanälchen befindlichen Körner auch wirklich Zellgranula sind, wird nicht nur durch ihre Färbung bewiesen, sondern auch durch ihre Form und Grösse, ferner durch den Umstand, dass die Zellen ärmer an Granulis werden und man direct sieht, wie sie aus den Zellen hervortreten. Auch das sei hervorgehoben, dass bereits innerhalb der Zellen die Grössenunterschiede der Zellgranula bedeutender werden, als normaler Weise. Wenn man nun auch solche Bilder findet, wo in einem Harnkanälchen besonders viel Zellgranula in den Cylindern vorhanden sind, die ausscheidenden Epithelien

aber auch noch durchaus intacte Granularstruktur zeigen, so ist das einfach so zu erklären, dass der Cylinder eben nicht da entstanden ist, wo wir ihn vorfinden, und dass sich die Zellgranula auf dem Wege zu den tiefer gelegenen Stellen aus den verschiedensten Zellen beigemischt haben können. Dass dann endlich die kleineren Tropfen zu grösseren zusammenfliessen, das kann man in schärfster Weise bei dieser Methode verfolgen. — Wir können daher nach diesen Ergebnissen uns nur in jeder Beziehung der Anschauung Lubarsch's anschliessen, dass die in Frage stehenden Cylinder durch eine Art von Secretion, Zerfall oder Umwandlung der Zellen hervorgehen. Bevor wir nun auf diese Punkte näher eingehen, wann Zerfall oder Secretion der Zellen vorliegt, muss noch erörtert werden, welche Rolle die Transsudationen flüssiger Bestandtheile bei Entstehung unserer Fibrincylinder spielen. In dieser Beziehung haben die nach der Altmann'schen Methode angefertigten Präparate auch deutlichen Aufschluss gegeben, und wir können nun noch schärfer, als Lubarsch es gethan, zu dem Ergebniss gelangen, dass die flüssigen Bestandtheile als Verklebungsmittel der Zellbestandtheile dienen. Denn nur selten finden wir die Lumina der Harnkanälchen mit Zellgranulis oder abgestossenen und zusammensinternden Epithelien allein ausgefüllt, meistens befindet sich dazwischen auch eine krümliche (nach der Altmann'sche Methode sich bräunliche färbende) Masse, oft auch finden wir bereits einen deutlichen Cylinder, der nur mit den Zellkörnern in mehr oder weniger reichlicher Weise besetzt ist. Wir werden daher 1) den Zerfalls- oder Secretionsstoffen der Zellen die Rolle zuschreiben können, dass sie die Gerinnung des flüssigen Transsudates befördern und 2) zu dem Endergebniss gelangen, dass das positive Verhalten der homogenen Cylinder zur Weigert'schen Fibrinfärbung durch eine Beimischung von zelligen Bestandtheilen hervorgebracht wird. Und wir können auch schon jetzt hervorheben, dass dieser Satz nicht nur für die Cylinderbildung in den Kaninchenversuchen, sondern ebenso auch für die Erkrankungen menschlicher Nieren gilt. In dieser Beziehung verweisen wir besonders auf einige unten näher geschilderte Fälle, besonders auf eine Nierenentzündung bei Typhus abdominalis und einen Fall von subcutaner Nephritis,

in dem es uns möglich war, auch die Altmann'sche Methode zur vergleichenden Untersuchung heranzuziehen. Fast alles, was über die Veränderungen der Granularstruktur und über die Beziehungen der Granula zu den Cylindern oben angeführt ist, liess sich auch in diesem Falle in der menschlichen Niere nachweisen. — Nun endlich noch die Frage: handelt es sich bei dem Freiwerden der Zellgranula um einen Zerfall der Zelle oder um eine Secretion? Die Frage ist sicher leichter gestellt als beantwortet; und sie wird überhaupt nur auf Grund sehr allgemeiner Ueberlegungen zu lösen sei. Wir können dabei davon absehen, ob die Altmann'sche Anschauung richtig ist, dass die Zellgranula „Elementarorganismen" sind. Denn wie man auch diese Frage beantworten mag, dass diese Körner bei dem Stoffwechsel der Zelle eine grosse Rolle spielen, wird auch von Altmann zugegeben. Nun verstehen wir doch unter Secretion einer Zelle, die Fähigkeit derselben, zugeführtes Material in specifischer Weise umzuwandeln und in präformirte Räume abzusondern. Es würde also die Frage, ob hier Secretion oder Zerfall des Zellprotoplasmas vorliegt, im Wesentlichen davon abhängig zu machen sein, ob irgend welche Anzeichen für eine chemische Veränderung der Zellgranula vorhanden sind. Und diese Frage glauben wir im bejahenden Sinne beantworten zu müssen.

Zwar sind an den Altmannpräparaten keine Anzeichen von chemischen Veränderungen der Granula vorhanden; wohl aber sprechen andere Methoden dafür. Es ist bekannt, dass es bei Anwendung gewöhnlicher Methoden nicht gelingt, die Zellgranula zu färben und auch bei Anwendung der Weigert'schen Fibrinfärbung und der Russel'schen Fuchsinmethode haben wir uns stets davon überzeugen können, dass die Zellgranula normaler Nieren nicht gefärbt werden. Wenn nun auf einmal in den Zellen Granula auftreten, die sich positiv zu diesen Methoden verhalten, so können wir wohl mit Recht daraus schliessen, dass die Zellgranula eine chemische Umwandlung durchgemacht haben. Dazu sind wir um so mehr berechtigt, wenn wir sehen, dass die Granula von weissen Blutkörperchen und Bindegewebszellen ein sehr verschiedenartiges tinctorielles Verhalten aufweisen. Schon Ehrlich hat das bekanntermaassen hervorgehoben und die Leukocyten in acido-, baso- und neutrophile eingetheilt. Bergonzini

hat dann auch unter den sogen. Mastzellen bedeutende Unterschiede in dem Verhalten der Granula zu seinem Farbengemisch aufgedeckt. Lubarsch hat an verschiedenen Orten Erfahrungen über die verschiedene Färbung der Zellgranula in den Mastzellen mitgetheilt, bald färben sich ein und dieselben Granula mit Methylenblau, mit sauren Anilinfarbstoffen, nach der Weigert'schen Methode und nach der Fuchsinmethode, bald aber lehnen sie die eine oder die andere dieser Methoden ab. Ueberhaupt kann man z. B. zeigen, dass die Zellgranula der Mastzellen bei Mäusen und Salamandern sich meistens nach der Weigert'schen (bezw. Gram'schen) Methode färben, während das bei den Mastzellengranulis (und denen der Leukocyten) des Menschen nur ausnahmsweise vorkommt. Weiter hat Lubarsch es noch wahrscheinlich gemacht, dass ein Theil der Granulationen dem Lecithin, ein anderer Theil dem Glykogen nahe stehen und somit auch einen chemischen Ausdruck für die tinctoriellen Differenzen der Granula bei ein und derselben Zellart gefunden. Es ist daher wohl berechtigt in der Umänderung der tinctoriellen Eigenschaften der Nierenzellgranula den Ausdruck einer chemischen Umänderung zu sehen; und man darf daher wohl den Vorgang des Freiwerdens der Zellgranula als einen secretorischen betrachten. Ob daneben auch ein weiterer Zerfall der Zelle eintritt, dass muss natürlich besonders entschieden werden und kommt ja thatsächlich durch die Gifteinwirkung oft genug zu Stande. So lange wir aber nur das Austreten von Zellgranulis aus sonst intacten Zellen beobachtet, sind wir, wie gegen eine Bemerkung von Ribbert aufrecht zu erhalten ist, wohl berechtigt, von einer Secretion der Epithelien zu reden. Wir müssen also auch im Einzelnen den Standpunkt Lubarsch's vertreten, dass bei der Bildung der Cylinder ein Zerfall, eine Secretion und Umwandlung von Nierenepithelien eine Rolle spielt. — Ziehen wir nun aus diesen Untersuchungen den Schluss, der unmittelbar für die vorliegende Arbeit in Betracht kommt: inwieweit in dem Vorkommen von Cylindern ein entzündlicher Vorgang zu sehen ist, so kommen wir zu dem principiell wichtigen Ergebniss, dass die Cylinderbildung allein niemals als entzündlicher Vorgang betrachtet werden darf.

### C. Die Veränderungen an den Glomerulis und dem interstitiellen Gewebe.

An den Glomerulis sind die Veränderungen, soweit sie histologisch festgestellt werden können, wenig hervortretend und im Ganzen geringfügig. Alle die schwereren Glomerulusveränderungen, die bei den menschlichen Nephritiden und hie und da auch bei den Thierexperimenten (Kantharidinvergiftung) in den Vordergrund treten können, fehlten in unseren Versuchen so gut wie ganz. An den Capillaren der Glomeruli waren Veränderungen nur selten bemerkbar: ihre Füllung mit Blut war wechselnd und ungleichmässig, an der Capillarwand und an dem Endothel fiel nichts Pathologisches auf, und auch der Inhalt der Schlingen schien selten verändert. Nur in den Versuchen, wo der Tod nach 90—106 Stunden eintrat, waren auch in den Glomerulusschlingen reichliche Leukocyten angehäuft. Ebenso wenig waren an dem Glomerulus- und Kapselepithel stärkere Veränderungen bemerkbar: hie und da waren einzelne verfettet und abgestossen, meistens waren sie aber so unverändert, dass sie auch bei Anwendung der Altmann'schen Methode die schönste normale Granularstruktur aufwiesen, nur in Versuch 6 und 7 waren stellenweise die Glomerulus- und Kapselepithelien nekrotisirt und abgestossen. Auch im Kapselraum fanden sich frühzeitig Abnormitäten vor, die jedenfalls für eine, wenn auch nicht direct nachweisbare Veränderung der Gefässwandungen sprechen. Wir sahen hier häufig frühzeitig ein unbestimmtes Gerinnsel, das wir als geronnenes Eiweiss ansehen zu sollen glauben. Austritt von rothen Blutkörperchen in den Kapselraum vermochten wir nur sehr selten, von Leukocyten mit Sicherheit überhaupt nicht nachzuweisen.

Im interstitiellen Gewebe hingegen sind uns eine Reihe von Veränderungen entgegen getreten, die wir als Entzündungserscheinungen ansprechen müssen. Bei den ersten Bildern sahen wir ein besonders starkes Hervortreten der Capillarkerne; sodann bemerkten wir sehr bald wandständige Leukocyten in den Venen und Auswanderung derselben in das perivasculäre Bindegewebe; dieses jedoch erst, als schon deutliche Fibrincylinder in den Harnkanälchen nachweisbar waren. Die Leukocytenheerde fanden sich, wie sie auch Kabierske gesehen hat, zuerst an den Verästelungsstellen der grösseren Gefässe. Hiernach nehmen sie

an Umfang und Häufigkeit zu, sind fast überall um Gefässe herum zu sehen und selbst bis in das Epithel, das Lumen und in die Cylinder der Kanälchen hinein zu verfolgen. Dass es gerade in der Nähe grösserer Infiltrationsheerde zu bedeutenderen Epithelverletzungen gekommen sei, war nicht nachzuweisen. In einem Fall (Versuch 3) sahen wir eine ausgesprochene Wucherung des interstitiellen Gewebes im Pyramidentheil frühzeitig auftreten. Da wir das jedoch bei allen verschieden gelegten Schnitten nur an dieser einen Stelle sahen, und in dieser Deutlichkeit weder früher noch später wiederfanden, können wir diesem Befunde eine bestimmende Bedeutung für die Darstellung der Entzündungsphasen nicht beilegen, halten ihn vielmehr für rein zufällig, vielleicht durch eine ältere spontane Erkrankung des Versuchsthiers bedingt.

Regelmässig aber trafen wir von Versuch 6 an eine mässige Wucherung des interstitiellen Gewebes, zunächst nur in dem untersten Theil der Pyramidenfortsätze, dann auch in der Rindensubstanz und zwar hier besonders in der Nähe von collabirten Glomerulis. Dabei fiel auch öfter auf, dass die neugebildeten, spindeligen und rundlichen Bindegewebszellen in Bezug auf ihre Kernfärbung verschieden waren. Einzelne waren sehr intensiv gefärbt, andere dagegen enthielten nur wenige und blass färbbare Chromatinbröckel. Im Ganzen fanden wir jedenfalls die Weigert'sche Ansicht bestätigt, dass das interstitielle Gewebe erst dann zu wuchern beginnt, wenn ihm durch Zerfall des Parenchyms Platz und Anregung dazu geboten wird.

Auffallend ist es nun, dass trotz geeigneter Fixirung der Organe eine mitotische Kerntheilung niemals nachweisbar ist, sondern dass die Neubildung der Zellen durch directe Kerntheilung eintritt. Es könnte diese Beobachtung in Parallele gestellt werden mit den Untersuchungen von Eberth[1]), dass bei Rückbildung des Froschlarvenschwanzes die beträchtliche Wucherung von Muskelkernen, welche sich neben den zerfallenden Fibrillen findet, ebenfalls amitotisch erfolgt. — Auf die Idee, welche im Anschluss an Stricker und Grawitz, sowie dessen Schüler erwogen werden könnte, ob es sich hier nicht einfach um „erwachte Schlummerzellen" des Nierenbindegewebes han-

[1]) Eberth, Schlummerzellen und Gewebsbildung. Fortschritte der Medicin. 1892. S. 990 ff.

delt, können wir hier nicht ausführlich eingehen. Nachdem die Grawitz'sche Anschauung durch Weigert, Marchand, Eberth, Hansemann und Yamagiwa einer ausführlichen Kritik unterworfen worden ist, genüge es hier festzustellen, dass wir niemals Bildern begegnet sind, welche im Sinne der Grawitz'schen Entzündungslehre zu deuten gewesen wären. Auch das oben erörterte Vorkommen von Zellen mit nur geringfügigem Chromatingehalt kann nicht im Grawitz'schen Sinne gedeutet werden. Vielmehr handelt es sich dabei wohl um geschädigte zerfallende alte Zellen, wofür auch das Vorkommen Russel'scher Fuchsinkörper innerhalb dieser Heerde spricht.

Wenn wir nun nach dieser ausführlichen Besprechung unserer Versuchsergebnisse die Wirkung des doppelt chromsauren Ammoniaks auf die Kaninchenniere kurz schildern wollen, so können wir Folgendes feststellen:

1. Die ersten Veränderungen bestehen in einer wohl gleichzeitig eintretenden Schädigung der Gefässwandungen und der Epithelien der gewundenen Harnkanälchen, welche um so ausgedehnter und stärker ist, je intensiver das Gift einwirkt.

2. An diese Veränderungen schliessen meistens erst am 3.—4. Tage entzündliche Störungen an, die sich durch fibrinöse Ausfüllungen der gewundenen Kanälchen und Glomeruluskapseln, sowie durch Leukocytenaustritt in das interstitielle Bindegewebe kundgeben.

3. Endlich kommt auch bei längerer Dauer eine mässige Wucherung des interstitiellen Bindegewebes zu Stande: diese Wucherung findet wahrscheinlich durch amitotische Kerntheilung statt.

## III. Anatomischer Theil.

Der zweite Theil der gestellten Aufgabe verlangt auf Grund der Untersuchung menschlicher Nieren die Frage über die Entstehung der Nierenentzündung zu beantworten. Wir haben zu diesem Zwecke die meisten Nieren, welche in der Zeit vom 1. Juli bis 15. December 1892[1]) im pathologischen Institut zur Section kamen, untersucht, aber nicht gerade sehr ergiebiges

[1]) Später wurde das Material noch ergänzt durch weiteres Sectionsmaterial, das bis zum 15. März 1894 zur Verfügung stand.

Material zur Verwerthung erhalten. Die Schwierigkeiten, welche sich hier darboten, liegen wesentlich in 2 Punkten: 1) Handelt es sich um ächte Nierenentzündung bei Menschen, so tritt der Tod meistens zu einer Zeit ein, wo die Veränderungen so complicirte sind, dass es schwer hält, die Anfangsstadien des Prozesses herauszufinden. 2) Können bei nicht ganz frischem Leichenmaterial — und im hiesigen pathologischen Institut kommen die Leichen selten früher als 26 Stunden nach dem Tode zur Section — gerade an den Epithelien desorganisatorische Prozesse vorgefunden werden, welche durch die Leichenfäulniss entstanden sind und im Leben nicht vorhanden waren.

Unter Berücksichtigung dieser Umstände sind es wesentlich 5 Fälle von diffuser Nephritis gewesen, die zur Verwerthung besonders geeignet schienen. Aber auch andere Fälle, in denen keine eigentliche diffuse Nephritis, sondern nur Heerdentzündungen vorlagen, sind uns sehr lehrreich erschienen. Weniger geeignet war dagegen für uns das Studium von Diphtherienieren, weil in den untersuchten Fällen eine ausgeprägte Entzündung noch nicht zu Stande gekommen war. Nur das konnte auch hier festgestellt werden, dass die Entzündungserscheinungen an Ausdehnung und Intensität weit hinter der Degeneration zurückstanden. Interstitielle Leukocytenansammlungen wurden hier fast niemals gefunden, dagegen konnte regelmässig beobachtet werden: Anfüllung der Glomeruluscapillaren mit weissen Blutkörperchen und geringer Austritt derselben in den Kapselraum, mitunter auch geringe Anhäufung von Leukocyten um die Glomeruluskapsel; ferner Austritt von Eiweiss und rothen Blutkörperchen in die Glomeruluskapsel und in einzelnen geraden Kanälchen geringe Cylinderbildung; dagegen treten zweifellose degenerative Veränderungen an den Glomeruli und den geraden Harnkanälchen weit mehr hervor; sowohl Degeneration wie hydropische Schwellung der Glomerulus- und Kapselepithelien sowie auch leichte fettige Degeneration der Epithelien der gewundenen Kanälchen wurden oft in grosser Ausdehnung entdeckt. Inwieweit die oft sehr starke Coagulationsnekrose der Glomerulus- und Kanälchenepithelien bereits im Leben entstanden waren, entzog sich allerdings leider aus den vorhin angegebenen Gründen gänzlich unserer Beurtheilung.

Was nun die rein localen Entzündungsheerde anbetrifft, so sei zunächst bemerkt, dass sie sich viel häufiger vorfinden, als im Allgemeinen angenommen wird, namentlich in den Nieren älterer Personen vermisst man sie selten ganz. Allerdings sind die Verhältnisse hier nicht ohne Weiteres auf die bei den genuinen diffusen Nephritiden zu übertragen, denn im letzteren Fall sind die Entzündungsursachen in allgemeinen, mit dem Blutstrom zugeführten Schädlichkeiten zu suchen, in den anderen handelt es sich um rein local wirkende Dinge: doch ist der Unterschied insofern kaum ein principieller, als in beiden Fällen wesentlich chemisch wirkende Agentien in Betracht kommen. Das Studium der localen Entzündungsheerde ist aber gerade deswegen besonders lehrreich, als sich in ihnen mit grösster Deutlichkeit zeigt, wie Entzündung und Desorganisation des Parenchyms zum mindesten neben einander hergehen. Man konnte nehmlich zunächst bemerken, dass die spärlichen localen Entzündungsheerde meistens um Glomeruli — und zwar verödete oder hyalin degenerirte — gruppirt waren; in allen Fällen fanden sie sich auch da, wo ausgedehnte Degeneration am Epithel der gewundenen Kanälchen Platz gegriffen hatte; ihre Ausdehnung war stets geringer als die der Degenerationsheerde. Selbst in solchen Fällen, in denen man zunächst an rein mechanische Wirkung denken dürfte, zeigte eine genaue Untersuchung die Beziehungen zwischen Desorganisation und Entzündung. Das wurde besonders klar in einem Fall, wo ein kleines Stückchen Nebenniere in die Nierenrinde hinein versprengt war; es handelte sich um einen derjenigen Fälle, wo das versprengte Stück gegen die Umgebung nicht abgekapselt war: hier fand man in der Peripherie des Nebennierenstückchens keine Entzündung, sondern nur leichte Zeichen der Compression am Nierenparenchym; einige Glomeruli waren verödet, einige Harnkanälchen cystisch erweitert und mit Cylindern angefüllt; erst um einen dieser Glomeruli und Harnkanälchencysten fand sich nun auch ein Heerd entzündlicher Infiltration. Aehnliche Verhältnisse zeigten sich in kleinen Carcinommetastasen und Nierennarben.

Wenden wir uns nun endlich zu den Fällen von diffuser acuter Nephritis, so müssen wir gleich hervorheben, dass es sich um ziemlich complicirte Fälle handelte. Jedesmal — mit Aus-

nahme von Fall 5 — bestand eine frische Mitralendocarditis, jedesmal handelte es sich um Combination von embolischen und hämatogen-toxischen Vorgängen, d. h. es waren in den Nieren Veränderungen vorhanden, die durch gröbere oder Mikroorganismenembolien entstanden waren, neben solchen, welche auf Wirkung toxischer Stoffe zurückgeführt werden mussten.

Im ersten Fall[1]) (S. No. 3 1892/93, Obducent Prof. Lubarsch) handelte es sich um eine 51jährige Jungfrau, welche im Anschluss an ein Erysipel schwer erkrankt war. Bei der Section fand sich eine lobuläre Pneumonie und fibrinös-eitrige exsudative Pleuritis, eine recidivirende Mitralendocarditis, Milzinfarkte, Infarktnarben der rechten Niere, acute parenchymatöse Nephritis.

Der grobanatomische Befund an der Niere war folgender:

Beide Nieren sind im Ganzen von normaler Grösse, die Kapsel leicht abziehbar, Oberfläche von leicht körniger Beschaffenheit durch zahlreiche, oft dreieckige und in der Peripherie stark geröthete Einziehungen. Die Farbe der Nierenoberfläche ist links eine opakgelbe, rechts mehr graugelb. Die Venensterne sind ausserordentlich stark injicirt, auch findet man ausserhalb derselben gelegene hellrothe, rothe und bräunliche Punkte, links befindet sich zwischen der Kapsel und Nierenoberfläche ein grösserer Bluterguss, welcher sich aus kleineren confluirenden zusammensetzt. Consistenz beider Nieren sehr schlaff, auf dem Durchschnitt quillt die Rindensubstanz, welche von derselben Farbe ist, wie die Oberfläche, etwas vor. Marksubstanz ist diffus geröthet. In der rechten Niere findet sich noch ein bereits an der Oberfläche etwas prominirender, röthlicher Heerd von nahezu cylindrischer Gestalt, der auf dem Durchschnitt deutlich keilförmig gestaltet ist und seine Spitze nach dem Hilus des Organs richtet, in der Mitte aber eine mehr opakgelbe Farbe darbietet.

Mikroskopisch wurden folgende Verhältnisse festgestellt:

An vielen Schnitten findet sich äusserst starke fettige Degeneration der Epithelien der gewundenen Kanälchen, geringere in den geraden; reichliches braunes, nicht eisenhaltiges Pigment in der Marksubstanz, zahlreiche Blutungen und Cylinderbildungen

[1]) Lubarsch, Natur der Nierencylinder, a. a. O. S. 214.

in den Harnkanälchen. In den in Sublimat fixirten Präparaten wurde festgestellt: Die Epithelien der gewundenen Kanälchen sind in ihren Formen noch leidlich erhalten, doch sind sie oft zu Fetzen aus einander gerissen: an anderen Stellen stehen sie zwar noch in Zusammenhang, erscheinen aber durch Exsudationen oder rothe Blutkörperchen platt gedrückt; die Kernfärbung ist nur an einzelnen Epithelien völlig geschwunden, an anderen nur verringert; das Protoplasma der Zellen ist theils von runden Lücken durchsetzt, theils körnig zerfallen, ja einzelne zeigen die Reihenordnung der Körner; solche Stellen färben sich matter und mit Hämatoxylin auffallend grau. Die Epithelien der gewundenen Kanälchen sind ebenfalls intact bis auf einige, welche kernlos sind und schollig zerfallen erscheinen. In einzelnen Kanälchen, besonders der Marksubstanz, befindet sich reichlich grobkörniges, braunes Pigment, welches nicht die Eisenreaction giebt. Die Glomeruli erscheinen sehr kernreich, gross und füllen oft den Kapselraum vollkommen aus. Die Capillarschlingen sind theils mit rothen, theils mit weissen Blutkörperchen vollgepfropft. Das Epithel der Glomeruli ist theilweise hydropisch geschwollen, stellenweise ebenfalls kernlos; das Kapselepithel dagegen stark gewuchert, so dass es an einzelnen Stellen in mehreren Lagen der bindegewebigen Membran aufsitzt. Im Kapselraum finden sich neben körnig geronnenem Eiweiss und rothen Blutkörperchen oft zahlreiche Zellen vor, von denen einzelne mit Rücksicht auf ihre fragmentirten gelappten Kerne ohne Weiteres als weisse Blutkörperchen (Eiterkörperchen) angesprochen werden dürfen, während andere grössere Zellen mit nur schlecht gefärbten Kernen und hellem Protoplasma mit den veränderten Glomerulusepithelien übereinstimmen und daher als abgestossene Epithelien anzusehen sind. In anderen Kapselräumen findet sich fädiges Fibrin neben weissen und rothen Blutkörperchen. Gerade um die am stärksten veränderten Glomeruli herum sind reichliche Heerde kleinzelliger Infiltration im interstitiellen Bindegewebe. In denselben finden sich an anderen Stellen solche Heerde nur sehr spärlich, und auch hier kann man nachweisen, dass sie in der Nähe solcher Harnkanälchen gelegen sind, deren Epithel coagulationsnekrotisch ist. In der Nähe des Nierenbeckens sieht man Ehrlich'sche Mastzellen im Bindegewebe. Das Lumen der ver-

schiedenen Harnkanälchen findet sich ausgefüllt theils mit rothen Blutkörperchen, theils mit zerfallenden Leukocyten, theils mit körnigen und hyalinen Cylindern; in einigen gewundenen Kanälchen fädiges Fibrin. Die hyalinen Cylinder reagiren nicht, oder nur sehr schwach auf die Weigert-Fibrinfärbung und erscheinen bei der Ernst'schen Färbung mattgelb, nur wenige orangeroth. An solchen Stellen, wo neben den Cylindern noch Eiterkörperchen in den Harnkanälchen liegen, sind erstere zerklüftet. — In einem Stückchen der Niere fand sich neben älteren Infarktnarben ein selbst mikroskopisch deutlich keilförmiger Heerd, in dessen Bezirk die Epithelien noch Kernfärbung zeigten, und an dessen Peripherie sich eine starke Einwanderung von weissen Blutkörperchen befand (frischer Infarkt).

Im zweiten Fall handelte es sich um einen 40jährigen Mann, bei dessen ebenfalls durch Dr. Lubarsch gemachter Section sich chronische recidivirende ulceröse Endocarditis der Aorten- und Mitralklappen mit Insufficienz derselben fand; Hypertrophie und Dilatation des ganzen Herzens mit nachfolgender brauner Atrophie des Myocards; Verkalkung und Nekrose desselben am linken Conus arteriosus; Embolie der Arteria carotis externa dextra; Thromben im Plexus prostaticus; braune Induration der Lungen; Oedeme, Hydrothorax, Hydropericard, Ascites; anämischer Infarkt der Milz; linksseitige embolische Schrumpfniere, subchronische, parenchymatöse Nephritis mit Nierensteinen im rechten Nierenbecken und Pyelitis; Erweiterung des rechten Ureters; adhäsive Pleuritis und Peritonitis externa; chronische tuberculöse Pneumonie des linken Unterlappens mit Bronchiektasienbildung.

Der Nierenbefund bei der Section zeigte im Besonderen die linke Niere stark verkleinert, Kapsel schwer abziehbar, Oberfläche durchaus uneben, namentlich nach dem unteren Pole zu findet sich eine grosse dreieckige, fast glatte, grauweisse Stelle, in der nur wenige graurothe Höcker prominiren; ähnliche, aber weit unregelmässiger gestaltete kleine Heerde noch mehrere in dieser Niere, nur in der Umgebung dieser Stellen ist auch das prominirende Gewebe von höckriger Beschaffenheit, während namentlich am convexen Rande sich völlig glatte Partien finden. Grundfarbe der Niere sonst röthlichgrau. Consistenz im Ganzen

fest; Venensterne deutlich injicirt. Auf dem Durchschnitt ist die Rinde stellenweise stark verschmälert, im Ganzen ist die Rinden- und Marksubstanz intensiv roth gefärbt. Innerhalb der Rinde und der Bertini'schen Säulen findet man unregelmässig eingesprengt gelblich opake Streifen und Flecken. Am Hilus treten die Arterienquerschnitte als starre und theilweise von graurothen adhärirenden Pfröpfen eingenommene Röhren hervor. Rechte Niere bedeutend grösser als die linke. Kapsel im Ganzen leicht abziehbar; Oberfläche glatt, nur an wenigen Stellen finden sich kleinere, wenig tiefe, narbige Einziehungen. Grundfarbe gelblichgrau mit einem Stich in's Röthliche; Venen im Ganzen injicirt; Consistenz vermehrt. Die ganze Niere stark geschwollen. Auf dem Durchschnitt die Rinde etwas verbreitert, wenig hervorquellend und ebenso wie die linke von gelben Streifen und Flecken durchsetzt.

Der mikroskopische Befund der linken Niere war, wie bereits nach der grob anatomischen Betrachtung erwartet werden musste, ein derartiger, dass er für unsere Zwecke nicht gut brauchbar schien. Es handelte sich um eine embolische Schrumpfniere mit einzelnen spärlichen frischeren Nachschüben. Anders lagen dagegen die Verhältnisse in der rechten Niere, falls wir von den wenigen Stellen absehen, wo ebenfalls Infarktnarben zu finden waren und die wir unberücksichtigt lassen wollen.

In frischen Präparaten konnte man an den Epithelien der Glomeruli und gewundenen Harnkanälchen starke fettige Degeneration beobachten. Auch in den fixirten Präparaten findet man besonders am Epithel der gewundenen Kanälchen schwere Veränderungen sowohl am Protoplasma als an den Kernen. Ersteres ist vielfach feinkörnig zerfallen oder gar von runden Lücken (Fett) durchsetzt, die Kerne zeigen zwar meistens noch intensive Färbung, die Form dagegen ist vielfach verändert. Neben deutlichen grossen Kernen mit Kernkörperchen findet man langgestreckte sternförmige und zerbröckelte. In anderen Kanälchen sind einzelne Epithelien kernlos, nur in sehr wenigen Kanälchen findet man überwiegend kernlose Epithelien. In den geraden Kanälchen sind an ihnen keine auffallenden Veränderungen nachzuweisen. Im Lumen der gewundenen Kanälchen vielfach körniges Eiweiss, hie und da auch hyaline Cylinder, sowie rothe Blut-

körperchen, auch in geringer Anzahl weisse. In den Tub. recti sind Blutungen etwas reichlicher, ebenso auch Cylinder. Die stärksten Veränderungen zeigen die Glomeruli, die sich auf den ersten Blick als sehr kernreiche und grosse Gebilde darstellen. Bei Untersuchung mit starken Vergrösserungen sieht man, dass dieser Kernreichthum wesentlich bedingt ist durch eine Vermehrung der Zellen in den Capillaren. Ob dies gewucherte Capillarepithelien sind, wie Langhans, Friedländer und Nauwerk annehmen, oder weisse Blutkörperchen, wie Ribbert und Hansemann, das ist an vielen Stellen äusserst schwierig zu entscheiden: an einzelnen spricht allerdings die intensive Färbbarkeit, sowie die unregelmässige, hie und da gelappte Gestalt der Kerne für zerfallende Leukocyten, an anderen dagegen ist es wieder zweifellos, dass man es mit Capillarendothelien zu thun hat, wofür ihre langgestreckte Form und geringe Färbbarkeit spricht. An wiederum anderen Stellen erscheint uns eine Entscheidung absolut unmöglich. Das Epithel der Glomeruli ist nirgends gewuchert, vielfach aber äusserst stark geschwollen, so dass die Zellen um das Doppelte vergrössert sind. Einige lassen einen Kern völlig vermissen, andere zeigen noch Kerne, die aber kaum noch Färbung annehmen.

Im Kapselraum findet sich körniges Eiweiss, spärliche Blutkörperchen, rothe und weisse, grosse abgestossene Epithelien. Das Kapselepithel nur an wenigen Stellen gewuchert. Einige dicht unter der Nierenkapsel gelegene Glomeruli sind total verödet. Das interstitielle Gewebe ist an einigen Stellen verbreitert und zwar durch Vermehrung der Bindegewebszellen und -Fasern; an anderen Stellen jedoch sind die Fasern durch eine feinkörnige, durch Hämatoxylin hellblau gefärbte Masse aus einander gedrängt. Solche Stellen, welche sich somit als ödematös gequollenes Bindegewebe herausstellen, nehmen die Weigert'sche Fibrinfärbung in besonders schöner Weise an[1]). Ansammlungen von Leukocyten finden sich im interstitiellen Gewebe wenig reichlich, am reichlichsten um die am schwächsten veränderten Glomeruli, aber auch um grössere Venen herum, sowie theils diffus,

[1]) Besonders mit Rücksicht auf diesen Befund haben wir auch bereits oben ähnliche Fasern in den Kaninchennieren als ödematös durchtränkte bezeichnet.

theils in Heerden um solche Harnkanälchen, deren Epithel verändert ist.

Im 3. Falle handelte es sich um einen 20jährigen Mann, bei dem klinisch die Diagnose auf Endocarditis ulcerosa, Pyämie und Erysipel gestellt war. Bei der Section (S. No. 63, 1893/94, 23. Dec. 1893, Prof. Lubarsch) wurde über die Nieren Folgendes festgestellt. Nieren gross, Kapsel sehr leicht abziehbar; Grundfarbe graugelblich; Gefässe stark gefüllt; diffus zerstreut sieht man auch ausserhalb der Gefässe gelegene hellrothe Punkte. Auf dem Durchschnitt blutarm; die Rinde stark vorquellend, verbreitert (12 mm breit), ist von zahlreichen gelblichen Streifen durchsetzt, zwischen denen unregelmässig rothe Punkte und Streifen auftreten. Marksubstanz von mehr bräunlichrother Farbe, mit deutlicher Gefässinjection in den Markstrahlen. Gesammtconsistenz schlaff. Die anatomische Diagnose lautete: Recurrirende ulceröse Endocarditis der Aortenklappen mit Perforation des linken Aortasegels. Recurrirende Mitralendocarditis. Dilatation und Hypertrophie des linken Herzens. Narben in der Musculatur der Herzspitze. Oedem und Blutungen beider Lungen. Bronchopneumonie im rechten Unterlappen mit fibrinöser hämorrhagischer Pleuritis. Stauung in der Bronchial-, Tracheal- und Larynxschleimhaut. Starker Milztumor. Acute embolische Nephritis. Parenchymatöse Trübung und Stauung in der Leber. Verkalkte Bronchialdrüsentuberculose. Bei der mikroskopischen Untersuchung im frischen Zustande fällt zunächst auf, dass die graugelben Streifen nicht verfetteten, sondern nur stark getrübten Harnkanälchen entsprechen. Fettig degenerirte Epithelien wurden überhaupt nur äusserst spärlich gefunden. Dagegen bestand an zahlreichen Epithelien, besonders denen der gewundenen Kanälchen eine sehr ausgesprochene Epithelnekrose; die Kerne waren geschwunden oder unfärbbar geworden, das Zellprotoplasma auffallend körnig. In diesem Falle, wo die Section frühzeitig — etwa 6 Stunden — nach dem Tode vorgenommen werden konnte, war es auch möglich, einige Stückchen nach der Altmann'schen Methode zu behandeln. In solchen Präparaten zeigten sich dann die gleichen Bilder, wie sie oben von den Kaninchennieren geschildert wurden: man fand alle Uebergänge von Epithelien mit normaler Zellgranulirung bis zu solchen Kanälchen, in denen Zell-

granula überhaupt nicht mehr vorhanden waren. Auch in Bezug auf die Cylinder wurde ein völlig gleiches Resultat erzielt. Die homogenen Cylinder färbten sich zwar in der verschiedensten Weise nach der Weigert'schen Methode; versagten jedoch nach der Altmann'schen; hier fanden sich nur mehr oder weniger reichlich rothe Granula in den graugelblichen Cylindern eingestreut. Ferner konnten auch in diesem Falle, besonders in der Nähe von Blutungen, Ausfüllungen von Harnkanälchen und Glomeruliskapseln mit fädigem Fibrin nachgewiesen werden. Auch hier waren die Epithelien der betreffenden Kanälchen, wie Fig. 8 zeigt, grösstentheils zu Grunde gegangen; um einen Glomerulus legt sich ein Ring verfilzter Fibrinfäden, welche noch einen Schweif in das abgehende Harnkanälchen entsenden. Um diese Stellen herum findet sich, wie ebenfalls die Abbildung zeigt, eine starke entzündliche Infiltration. Diese und ähnliche Leukocytenauswanderungen fanden sich nur heerdweise vor; und immer schlossen sie an die Stellen stärkster Zelldegeneration an. Wo — aus unbekannten Gründen — die Gifte am stärksten auf die Zellen eingewirkt hatten, da hatten sie auch eine derartige Schädigung der Gefässwände hervorgebracht, dass Blutungen und entzündliche Infiltrationen zu Stande kommen konnten.

Der 4. Fall stimmt mit dem dritten im Grossen und Ganzen so völlig überein, dass es genügt, eine kurze Notiz über ihn zu geben. Es handelte sich um einen 22 Jahre alten kräftigen Soldaten, bei dem im Anschluss an einen Furunkel in der Achselhöhle sich pneumonische und endocarditische Symptome eingestellt hatten. Bei der Section (S. No. 68, 1893/94, 8. Jan. 1894, Prof. Lubarsch) wurde Folgendes festgestellt. Ulceröse Endocarditis der Aorten- und verrucöse der Mitralklappe. Embolische Lungenabscesse. Rechtsseitige eitrige Pleuritis. Eitrig-fibrinöse Pharyngitis, eitrige Tracheitis und Laryngitis. Acute metastatische Nephritis mit Concrementbildung in beiden Nierenbecken. — Ueber die Nieren ist Folgendes notirt. Beide Nieren von normaler Grösse; Kapsel leicht abziehbar; Oberfläche glatt, von graugelblicher Grundfarbe; die Venensterne deutlich hervortretend. Auch ausserhalb der Blutgefässe sieht man ungefähr stecknadelspitzgrosse, dunkel- und hellrothe Punkte, welche auch auf dem Durchschnitt wieder erscheinen. Auf dem Durch-

schnitt die Niere blutreich, von ziemlich schlaffer Consistenz; Rinde 10 mm breit, sehr schlaff, durch die graugelbe Farbe von der mehr dunkelrothen Marksubstanz scharf abgesetzt; im Ganzen von deutlicher Zeichnung, nur hie und da von graugelblichen Streifen durchsetzt. Nierenbecken erweitert. Schleimhaut desselben stark geröthet; in demselben gelbliche kalkige Krümel und in einem Nierenkelch ein grösseres gezacktes und höckriges, etwa erbsengrosses Concrement.

Im 5. Falle handelte es sich um einen 25jährigen Mann, bei dem das Hauptleiden eine chronische Tuberculose war. Die anatomische Diagnose (S. No. 89, 1893/94, 15. März 1894, Prof. Lubarsch) lautete folgendermaassen. Chronische und käsige Peribronchitis und Bronchitis beider Lungen mit Cavernenbildung und käsig pneumonischen Heerden. Beiderseitige ältere und frischere fibrinös-eitrige Pleuritis. Hydropericard; geringer Ascites. Erweiterung der Herzventrikel. Subchronische, hämorrhagische Glomerulonephritis. Tuberculöse Darmgeschwüre.

Von den Nieren wurde Folgendes notirt: Nieren vergrössert, Kapsel ziemlich leicht abziehbar, Oberfläche ganz leicht granulirt, von graugelblicher Farbe; die Venensterne deutlich injicirt; zwischen ihnen sieht man sehr zahlreiche, ausserhalb der Gefässe gelegene, hell- bis dunkelrothe und bräunliche Punkte in die Nierensubstanz eingesprengt. Auf dem Durchschnitt die Nieren von mässigem Blutreichthum und ziemlich schlaffer Consistenz. Die Rinde nicht vorquellend, sondern eher etwas verschmälert, im Ganzen von deutlicher Zeichnung. Besonders die Glomeruli springen als vergrösserte glänzende Körnchen vor, wie bei amyloider Degeneration; doch ist Amyloidreaction nicht zu erzielen. Die Bertini'schen Säulen quellen etwas vor und besitzen eine mehr opakgelbe Farbe, als die übrige Rinde. Marksubstanz von hellrother Farbe und fester Consistenz.

Bei der mikroskopischen Untersuchung konnte die Diagnose „subchronische Glomerulonephritis“ durchaus bestätigt werden; insofern als 1) die Hauptveränderungen an den Glomerulis vorhanden waren und 2) diese Veränderungen nur an den wenigsten Stellen so weit vorgeschritten waren, wie bei chronischer Nephritis, vielmehr zahlreiche Uebergänge von den frischesten bis zu älteren Glomerulusveränderungen zeigten. Bald zeigten sich

nur Wucherungsvorgänge am Kapselepithel, bald waren die Glomerulusepithelien abgestossen, bald zeigten sich die Anfänge von Verödung der Glomerulusschlingen und Verwachsung der Glomeruli mit der Kapsel bis zur vollkommenen Umwandlung in hyaline oder bindegewebige Kugeln. Am Parenchym waren die Veränderungen geringfügige. Nur konnte hier öfter besonders schön das beobachtet werden, was auch in den Kaninchenversuchen hervorgehoben wurde, dass nehmlich in den Epithelien der gewundenen Harnkanälchen ziemlich grobe Granula auftreten, die sich nach der Weigert'schen Methode hellblau färben (Fig. 8a). An anderen Stellen sieht man in einzelnen Epithelien mehrere viel intensiver färbbare Körner liegen, die etwa die Grösse von grösseren Kokken haben; daneben liegen dann in dem stark infiltrirten Bindegewebe reichlich Russel'sche Fuchsinkörperchen (Fig. 9); auch enthalten einige Leukocyten, wie auch Bindegewebszellen reichlich nach der Weigert'schen Methode färbbare Granula. Cylinder sind nur spärlich vorhanden, von denen sich einzelne nach der Weigert'schen Methode färben; dabei zeigen sich die bekannten Abstufungen, bald ist nur das Centrum, bald nur der Mantel des Cylinders gefärbt; einige sind auch nur mit blauen Tropfen besetzt, andere enthalten blaue Streifen und Fäden (Fig. 9); fädiges Fibrin findet sich selten, mitunter Glomerulis aufgelagert, die im Begriff stehen, hyalin zu degeneriren. Die Infiltration des interstitiellen Gewebes mit Leukocyten ist bald diffus, bald heerdförmig. Am stärksten um die veränderten Glomeruli herum oder auch um eine kleine Gewebsgruppe, die aus stark veränderten Glomerulis und Harnkanälchen besteht. Die Wucherung des interstitiellen Bindegewebes ist deutlich, wenn auch nicht gerade sehr ausgeprägt. Blutungen finden sich hauptsächlich im Harnkanälchenlumen, nur sehr selten im interstitiellen Gewebe.

Wir haben dem hervorgehobenen Befund verhältnissmässig wenig hinzuzufügen: in allen Fällen combiniren sich ältere Veränderungen mit frischeren: in einigen Fällen sind bereits an den Glomerulis Wucherungen aufgetreten; als mehr zufälliger Befund erscheint im 1. Falle an einer Stelle ein anämischer Infarkt. In allen Fällen stehen aber wieder die deutlichen entzündlichen Erscheinungen in unmittelbaren örtlichen Beziehungen zu den

desorganisatorischen, gleichviel ob dieselben an den Glomerulis oder Harnkanälchen am stärksten sind, und jedesmal, namentlich im zweiten Fall, überwiegen die letzteren so bedeutend, dass es zum mindesten unmöglich erscheint, sie als Folgeerscheinungen der Entzündung aufzufassen. Im ungünstigsten Fall muss man schon annehmen, dass beide gleichzeitig entstanden sind, denn für die Beurtheilung, was zuerst dagewesen, die Entzündung oder die Degeneration, dafür fehlen uns ganz allgemein bei menschlichen Nieren sichere Kriterien.

Zieht man in Betracht, dass in gleicher Weise bei den experimentellen Nierenentzündungen der Kaninchen die Leukocytenauswanderungen stark zurücktreten, so erscheint der Analogieschluss kaum gewagt, dass auch beim Menschen die zeitliche Folge der Veränderungen eine gleiche wie bei den Versuchsthieren gewesen ist.

Eine genaue Vergleichung der in menschlichen Nieren aufgefundenen Harncylinder mit den experimentell erzeugten unter besonderer Berücksichtigung der von uns angewandten Färbemethoden hat, wie wir auch hier noch hervorheben wollen, das Ergebniss gehabt, dass, wie bereits oben betont, auch die nach der Weigert'schen Methode färbbaren Cylinder nicht als entzündliche Produkte angesehen werden dürfen.

Ziehen wir nun noch kurz den Schluss aus unseren Versuchen und Betrachtungen, so können wir leicht feststellen, dass die Verhältnisse bei der experimentell erzeugten Nephritis im Ganzen eindeutig liegen. Hier können wir ja den Vorgang zeitlich verfolgen und sogar durch Variirung der Versuche (Nierenexstirpation) an einem und demselben Thier verschiedene Stadien untersuchen. Es ist dann ohne Weiteres festzustellen, dass die allerschwersten Veränderungen am Parenchym bereits zu einer Zeit Platz gegriffen haben, wo noch keine Spur von Entzündungserscheinungen zu sehen war. Epithelzerfall und Zerfallscylinder finden sich in den ersten 20 bis 30 Stunden meistens allein, erst dann kommt es zum Austritt von fädigem Fibrin und Leukocyten. Ja, selbst in den ausgedehntesten und langdauerndsten Fällen erreichten diese Entzündungserscheinungen nicht annähernd die Mächtigkeit wie die degenerativen Veränderungen. Erst ganz zuletzt kommt es auch zu einer Wucherung des interstitiellen Gewebes, von der es aber zweifelhaft ist, ob sie einen

wirklich reproduktiven Charakter an sich trägt. Für die Vergiftung mit chromsaurem Ammoniak erscheint es also auch nach unseren Versuchen zweifellos, dass die primäre Schädigung am Parenchym zu suchen ist.

Weniger deutlich liegen, wie schon bemerkt, die Verhältnisse bei den menschlichen Nieren: aber auch hier haben wir einiges Material zusammentragen können, welches beweist, dass 1) die Entzündungsheerde in einem räumlichen Abhängigkeitsverhältniss von den degenerativen stehen, und dass 2) gerade dort, wo man sehr frische Nephritiden vor sich hat, die degenerativen Veränderungen an Ausdehnung die entzündlichen übertreffen; dass nun allerdings das letztere durchaus nicht immer der Fall ist, geht aus der Literatur unzweifelhaft hervor: dagegen scheint das räumliche Abhängigkeitsverhältniss zwischen Degeneration und Entzündung durchgängig nachweisbar zu sein — einzig vielleicht abgesehen von den Glomerulonephritiden bei Scharlach (Klebs, Langhans, Nauwerk, Friedländer), wo aber überhaupt die Verhältnisse noch nicht genügend geklärt erscheinen.

Jedenfalls erscheint uns auf Grund unserer Untersuchungen auch für die menschlichen Nierenentzündungen die Weigert'sche Ansicht am besten gestützt, dass die Eintheilung der Nephritis in eine parenchymatöse und eine interstitielle eine dem histologischen Befunde nicht entsprechende ist, dass es sich vielmehr bei der Nephritis im Princip um einen einheitlichen Prozess handelt, der nur in den verschiedenen Stadien seiner Entwickelung ein verschiedenes anatomisches Bild und verschiedene klinische Symptome hervorruft, um so mehr als auch Erwägungen allgemeiner Natur zur Stütze herangezogen werden können. Wenn eine Schädlichkeit vom Blute aus die Nieren trifft, so können wir wie an jedem secernirenden Organ — die Beobachtung machen, dass zunächst der Schädlichkeit erliegen die functionell am feinsten differenzirten Bestandtheile: bei der Niere die Epithelien der gewundenen Kanälchen, dann erst folgen die geraden Harnkanälchen und Glomeruli, das Bindegewebe und die Gefässe. Steht man nun auf dem Standpunkt der Cohnheim'schen Entzündungslehre, dass eine Gefässalteration das Primäre bei der Entzündung ist, so erscheint es fast a priori postulirt, dass die Nierenentzündung in der Weise verläuft, wie wir es für die

künstlich erzeugte Nephritis bewiesen und für die spontan entstandene beim Menschen wahrscheinlich gemacht haben. Wenn es nun allerdings auch zweifellos ist, dass es Fälle von acuten Nierenentzündungen giebt, bei denen die entzündlichen Veränderungen über die desorganisatorischen überwiegen, so muss man bedenken, dass die feinsten Veränderungen der Nierenepithelien nicht leicht nachweisbar sind. Eine ausgedehnte derartige Untersuchung mit neueren Methoden und an einem grösseren und geeigneteren Material, als das leider so spärliche Sectionsmaterial in Rostock uns bieten konnte, wird vielleicht auch für diese Fälle eine Entscheidung im Weigert'schen Sinne herbeiführen. —

Zum Schluss sei es dem Verfasser gestattet, Herrn Professor Dr. Lubarsch für sein der Arbeit stets entgegengebrachtes Interesse und seine bereitwillige Unterstützung bei der Anfertigung derselben auch an dieser Stelle seinen aufrichtigsten Dank auszusprechen.

## Literatur.

1. Altmann, Die Elementarorganismen der Zellen. Leipzig 1890.
2. Aufrecht, Die diffuse Nephritis. 1879.
3. Bartels, Die Krankheiten der Niere. Ziemssen's Handb. der spec. Pathologie. Bd. IX.
4. Ottomar Bayer, Archiv f. Heilkunde. 1868.
5. Bergonzini, Ueber das Vorkommen von granulirten basophilen und acidophilen Zellen im Bindegewebe und über die Art, sie sichtbar zu machen. Anatom. Anzeiger. Bd. 6. S. 590.
6. Bizzozero, Klin. Mikroskopie.
7. Burckhardt, Die Harncylinder. Preisschrift. Berlin 1874.
8. Cohnheim, Vorlesungen über allgem. Pathologie. Bd. I und II.
9. Eberth, Schlummerzellen und Gewebsbildung. Fortschr. d. Med. 1892.
10. Ehrlich, Beiträge zur Kenntniss der granulirten Zellen u. s. w. Verhandl. d. physiol. Gesellschaft zu Berlin. 1878/79. No. 8.
11. Derselbe, Farbenanalyt. Untersuchungen zur Histologie und Klinik des Blutes. Berlin 1891.
12. Eliaschoff, Ueber die Wirkung des Cantharidins auf die Nieren. Virchow's Archiv. Bd. 94. S. 323.
13. Ernst, Ueber das Vorkommen von Fibrin in Nierencylindern. Ziegler's Beiträge. XII. S. 553.
14. Derselbe, Ueber Hyalin, insbesondere seine Beziehungen zum Colloid. Virchow's Archiv. Bd. 130. S. 380.
15. Frerichs, Die Bright'sche Nierenkrankheit. 1851.
16. Fürbringer, Zur Kenntniss d. pathol. Anat. der diphtheritischen Nephritis.

17. Goldmann, Ueber die morpholog. Veränderungen aseptisch aufbewahrter Gewebsstücke und deren Beziehung zur Coagulationsnekrose. Fortschr. der Med. Bd. 6. S. 889.
18. Henle, Zeitschr. f. rationelle Medicin. Bd. I. S. 68.
19. Israel, Die anämische Nekrose der Nierenepithelien. Virchow's Archiv. Bd. 123.
20. Kabierske, Die Chromniere. Dissertation.
21. v. Kahlden, Ziegler's Beiträge. Bd. XI. Heft 4.
22. Axel Key, citirt bei Rovida.
23. Klebs, Handbuch der allgem. Pathologie. Bd. II.
24. Derselbe, Handbuch der path. Anatomie. Berlin 1870.
25. Klien, Ueber die Russel'schen Fuchsinkörperchen. Ziegl. Beitr. Bd. IX.
26. Langhans, Ueber die Veränderungen der Glomeruli bei der Nephritis. nebst einigen Bemerkungen über die Entstehung der Fibrincylinder. Virchow's Archiv. Bd. 76. S. 86.
27. Lecroché, Traité des maladies des reins. 1877.
28. Lépine, Fortschritte der Nierenpathologie.
29. Litten, Ueber Schwefelsäurevergiftung. Berl. klin. Wochenschr. 1881.
30. Lubarsch, Natur und Entstehung der Nierencylinder. Centralbl. für allg. Pathol. 1893. Bd. IV.
31. Derselbe, Sitzungsber. d. Naturforschenden Gesellschaft zu Rostock. 1892.
32. Derselbe, Beiträge zur Histologie der von Nebennierenkeimen ausgehenden Nierengeschwülste. Virchow's Archiv. Bd. 134.
33. Munk und Leyden, Ueber Schwefelsäurevergiftung. Berliner klin. Wochenschr. 1864; und Virchow's Archiv. Bd. 22.
34. Nauwerk, Ueber Endothelveränderungen bei der acuten Nephritis. Deutsche med. Wochenschr. 1884. Bd. X und XI.
35. Neelsen, Lehrbuch d. allgem. Pathologie.
36. Posner, Studien über patholog. Exsudatbildungen. Virch. Arch. Bd. 79.
37. Recklinghausen, Handbuch d. allgem. Pathologie des Kreislaufs. 1883.
38. Reinhardt, Charité-Annalen. Bd. I.
39. Reinke, Ueber Versuche mit Lysol an frischen Geweben. Anatomischer Anzeiger. VII. Jahrgang. No. 16.
40. Ribbert, Nephritis und Albuminurie. Bonn 1881. Centralbl. f. d. med. Wissensch. 1881. No. 17.
41. Derselbe, Die patholog. Anatomie und Heilung der durch Staphylococcus pyog. aur. hervorgerufenen Erkrankungen. 1891.
42. Derselbe, Zur Bildung der hyalinen Harncylinder. Centralbl. f. allgem. Pathol. Bd. IV. No. 11.
43. Rindfleisch, Lehrbuch d. patholog. Gewebelehre. 3. Aufl.
44. Rovida, Untersuchungen zur Naturlehre von Moleschott. Bd. X. Heft 1 und 2. 1876.
45. Rosenheim, Pathologie und Therapie der Nierenkrankheiten. 1876.
46. Russel, Abstract of an adress on a characteristic organism of cancer. Brit. med. Journ. 1890. No. 1563.

47. Schachowa, Untersuchungen über die Nieren. Dissert. Bern 1876.
48. Schäffer, Ueber das sogen. Hyalin in Lungeninfarkten. Fortschr. d. Med. Bd. 6. S. 689.
49. Senator, Ueber die im Harn vorkommenden Eiweisskörper und die Bedingungen ihres Auftretens bei verschiedenen Nierenkrankheiten, über Harncylinder und Fibrinausschwitzung. Virchow's Archiv. Bd. 60. S. 476.
50. Singer, Zeitschr. f. Heilkunde. Bd. VI.
51. Stolnikow, Ueber Phosphorvergiftung.
52. Virchow, Cellularpathologie.
53. E. Wagner, Allgem. Pathologie. 6. Aufl.
54. C. O. Weber, Handb. d. Chirurgie. 1865. Bd. I.
55. Weigert, Die Bright'sche Nierenkrankh. Volkm. Samml. Bd. 162 u. 163.
56. Derselbe, Ueber Croup und Diphtherie. Virchow's Archiv. Bd. 72.
57. Derselbe, Coagulationsnekrose oder Nekrose mit Inspissation? Centralbl. für allg. Pathologie. Bd. II.
58. Derselbe, Fortschritte der Med. 1887. Bd. XV.
59. Derselbe, Kritische und ergänzende Bemerkungen zur Lehre von der Coagulationsnekrose mit besonderer Berücksichtigung der Hyalinbildung und der Umprägung geronnener Massen. Deutsche med. Wochenschr. 1875. No. 44 ff.
60. Weissgärber und Perls, Arch. f. exper. Pathol. Bd. VI. S. 119.
61. Wichmann, Die Amyloiderkrankung. Ziegl. Beiträge. Bd. 13. S. 487.
62. Ziegler, Lehrbuch der patholog. Anatomie. VI. Aufl.

## Erklärung der Abbildungen.

Tafel X.

Fig. 1. Schnitt durch die Marksubstanz einer Kaninchenniere. Vergiftung mit chromsaurem Ammoniak. Alauncarmin. Weigert'sche Färbung. Pseudoübergangsbilder. Vergr. Zeiss C. Oc. 2.

Fig. 2. Von derselben Niere. Russel'sche Fuchsinfärbung. Gleiche Vergrösserung.

Fig. 3. Kaninchenniere. Rinde. Tod nach 95 Stunden. Fädiges Fibrin in gewundenen, „Fibrin"cylinder in geraden Kanälchen. Zeiss E. Oc. 3.

Fig. 4. Von derselben Niere; nach der Altmann'schen Methode behandelt. Das fädige Fibrin umspinnt die Epithelien und geht scheinbar aus den Zellen hervor. Zerfall der Epithelien und Schwund der Zellgranula. Zeiss $\frac{1}{12}$ homog. Immers. Oc. 3.

Fig. 5. Kaninchenniere. Tod nach 28 Stunden. Zerfall der Epithelien und Schwund der Zellgranula. Zusammenfliessen der Granula in den Zellen und Austritt derselben. Die Cylinder mit Granulis und Tropfen besetzt. Altmann'sche Methode. Zeiss $\frac{1}{12}$ homog. Immers. Oc. 3.

Fig. 6. Von derselben Niere. Erhaltene und zerfallene Harnkanälchen neben einander. Altmann'sche Methode. Zeiss $\frac{1}{12}$ homog. Immers. Oc. 2.

Fig. 7. Von derselben Niere. Auflösung und Zusammenfliessen der Granularsubstanz. Diffus rothe Färbung der Cylinder. Altmann'sche Methode. Zeiss $\frac{1}{12}$ homog. Immers. Oc. 3.

Fig. 8. Menschliche Niere. Fall 3. Entzündungsheerd um einen Glomerulus. Fibrinring; fädiges Fibrin in Harnkanälchen. Mayer'sches Carmin. Weigert'sche Färbung. Vergr. Zeiss B. Oc. 4.

Fig. 8a. Menschliche Niere. Fall 5. Harnkanälchen mit Granulis, die nach der Weigert'schen Methode färbbar sind. Carmin — Weigert. In der Abbildung ist der Farbenton etwas zu hellblau, er musste mehr verwaschen erscheinen. Zeiss C. Oc. 3.

Fig. 9. Dieselbe Niere. Fibrinring um einen Glomerulus. Russel'sche Fuchsinkörper in Nierenepithelzellen und im infiltrirten Bindegewebe. gl Glomerulus. HC Harnkanälchen. Zeiss C. Oc. 3.

(Separatabdruck aus Virchow's Archiv für pathologische Anatomie und Physiologie und für klinische Medicin. 137. Band. 1894.)
Druck und Verlag von Georg Reimer in Berlin.

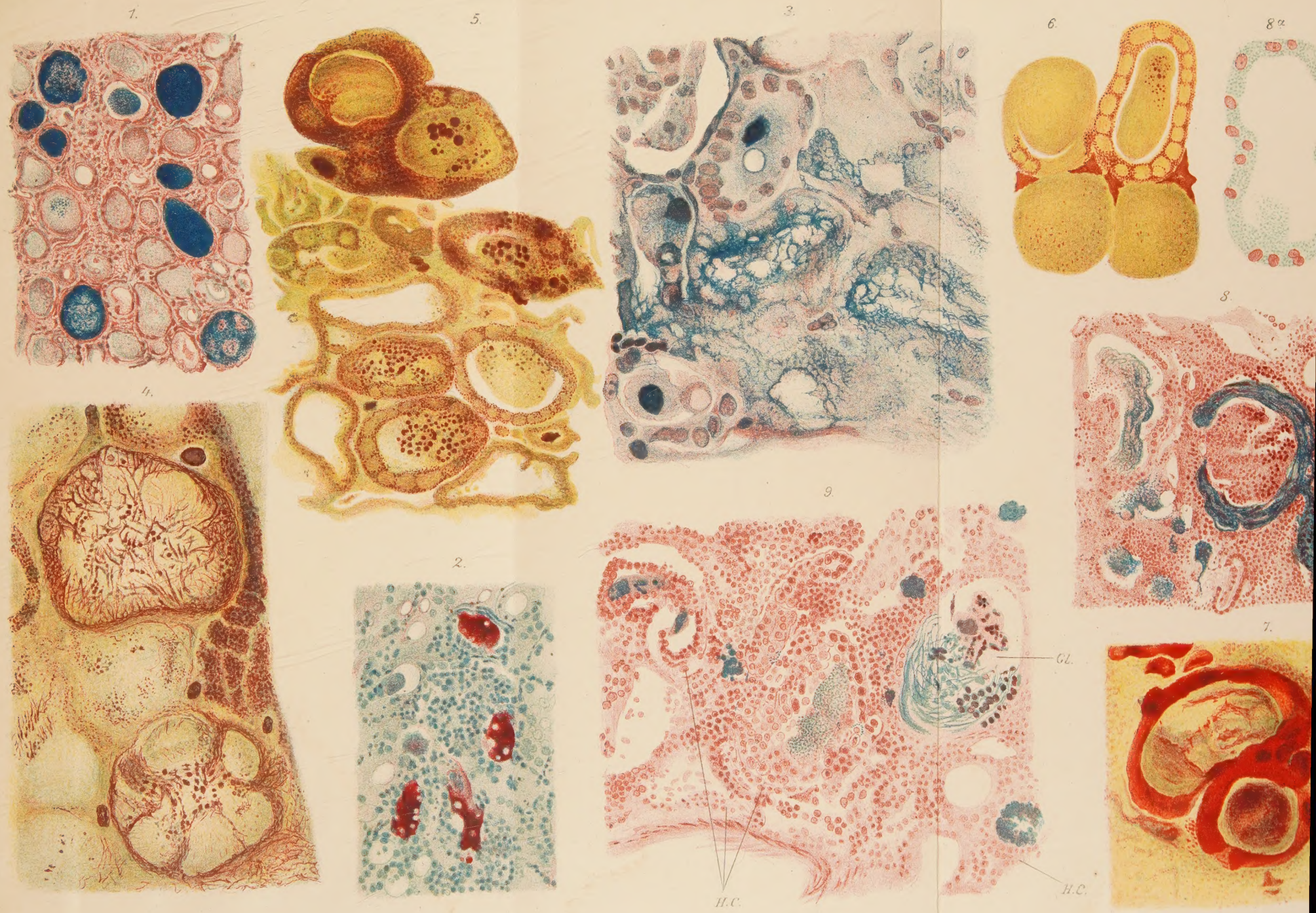


Alb. Schütze Lith. Inst.